Aus dem Institut für Unfallmedizin der Universität Basel
(Vorsteher: Prof. Dr. med. *H. Iselin*)

Verkalkungen und Verknöcherungen des Ligamentum ileo-lumbale und ihre unfall-medizinische Bedeutung

Inaugural-Dissertation
zur Erlangung der Doktorwürde
der medizinischen Fakultät
der Universität Basel

Vorgelegt von
SIEGFRIED JAPPERT, med. prakt.
Aarau
Heimatort Gansingen

Basel 1936
Druck von Benno Schwabe & Co . Verlag, Basel

Aus dem Institut für Unfallmedizin der Universität Basel
(Vorsteher: Prof. Dr. med. *H. Iselin*)

Verkalkungen und Verknöcherungen des Ligamentum ileo-lumbale und ihre unfall-medizinische Bedeutung

Inaugural-Dissertation
zur Erlangung der Doktorwürde
der medizinischen Fakultät
der Universität Basel

Vorgelegt von
SIEGFRIED JAPPERT, med. prakt.
Aarau
Heimatort Gansingen

Basel 1936
Druck von Benno Schwabe & Co.

Von der medizinischen Fakultät Basel
genehmigt auf Antrag von Prof. *H. Iselin*
Tag der Promotion: 24. Oktober 1935

R. UNIV.
BIBLIOTHEEK
LEIDEN

Erscheint teilweise in den «Helvetica Medica Acta»

In der deutschsprachigen Literatur finden 37 Fälle von Verkalkungen und Verknöcherungen des Ligamentum ileolumbale ihre Besprechung. *Doub*, zit. bei *Lehmann*, soll überdies 20 solcher Fälle diagnostiziert haben. Prozentzahlen über das Vorkommen dieser Bildungen werden nur von *Reisner* angegeben und von *Simon* allerdings ohne bestimmte eigene Angaben bestätigt. Ersterer fand sichere Veränderungen in ca. 1,2%, berechnet an Hand von 3500 Röntgenbildern.

Anatomische und physiologische Vorbemerkungen

In allen Arbeiten wird übereinstimmend auf die normal-anatomischen Verhältnisse hingewiesen, wonach als Lig. ileolumbale das vom Querfortsatz des 5. ausnahmsweise des 4. Lendenwirbels entspringende, kräftige, flache, fibröse Band, das mit einem Teil seiner Fasern auf dem hinteren Teil der crista iliaca und mit einem anderen auf die Innenfläche der Darmbeinschaufel und auf die Oberfläche der Massa lateralis sacri zieht, bezeichnet werden muß. Topographisch-anatomisch muß das Lig. ileolumbale im Rahmen des Bandapparates der Articulatio sacroiliaca betrachtet werden. Indem die eigentliche, gelenkeigene, ligamentäre Verstrebung dieser Amphiarthrose durch die Ligg. ileolumbalia, sacrospinosa und sacrotuberosa verstärkt und durch die dynamischen Hilfsmittel der Muskelgruppen, M. ileopsoas, M. piriformis, der Glutaeal- und Lumbosakralmuskulatur vervollständigt wird, schafft das Ileosakralgelenk eine ausgedehnte Verbundenheit zwischen der Lumbosakralgegend einerseits und dem Beckenboden andererseits. Die Lagebeziehungen des Plexus lumbosakralis zu diesen Gebilden sind sodann von außerordentlicher Bedeutung; sie dürften allgemein bekannt sein.

Wir finden somit das Lig. ileolumbale mitten in einem anatomischen Ganzen, in welchem auf einem kleinen und engen, durch unnachgiebige Gewebe begrenzten Raume zahlreiche leicht verletzliche Gebilde zusammengedrängt sind, und dies zudem in einer Körperpartie, die in verschiedenen Arbeiten als «Lieblingssitz» der Variationen und als die entwicklungsgeschichtlich unruhigste Stelle unseres Körpers bezeichnet wird.

Bildet also die Lumbosakralgegend schon in anatomischer Hinsicht ein fast unzerteilbares Ganzes, so ist dies noch in vermehrtem Maße in Anbetracht der Funktion festzustellen. Diese besteht in der Uebertragung von Last und Bewegung vom Rumpf respektive der Wirbelsäule auf das Becken und die unteren Extremitäten. Wirkt die Kraft in entgegengesetzter Richtung, so ist sie eher als ein der Wirbelsäule vorgelagertes Bollwerk oder ein Pufferungsapparat aufzufassen. Die Faserzüge des Lig. ileolumbale beteiligen sich dabei einerseits an der Stabilisierung des Ileosakral-

gelenkes und andererseits an der Verankerung der untersten Partie der Lendenwirbelsäule gegenüber dem Beckenring. *Schredl* hebt im besonderen eine spezielle Funktion des Lig. ileolumbale hervor. Er erinnert an die große Beweglichkeit der Lendenwirbelsäule, welche in allen Richtungen am freiesten sein soll zwischen dem 3. und 5. Lendenwirbel. Diese Beweglichkeit wird von *Warner* dahin präzisiert, daß die maximale Flexion zwischen dem 3. und 5. Lendenwirbel, die maximale Extension-Rückwärtsneigung, wobei der Druck auf das Sakrolumbalgelenk durch Anspannung des Lig. longitudinale ant. und der seitlichen Bänder zwischen Os ilei und Vertebra lumbalis V. erhöht werden soll (*Albrecht*) zwischen den beiden letzten Lendenwirbeln und dem Kreuzbein und die Seitwärtsneigung am besten im mittleren Lendenabschnitt stattfinde. Nach der Ansicht von *Schredl* soll dabei das Lig. ileolumbale in besonderem Maße als Stoßdämpfer bei der Gewichts- und Bewegungsübertragung zwischen Wirbelsäule und Becken funktionieren. Nach *Frick* sodann ist der 5. Lendenwirbel mit der auf ihm ruhenden Körperlast durch die Lendendarmbeinbänder an den beiden Beckenbeinen sozusagen aufgehängt.

Wenn somit dem Lig. ileolumbale im Schrifttum eine gesonderte funktionelle Aufgabe zugewiesen wird, so ist dies sicher nur in begrenztem Maße gerechtfertigt und nur erlaubt, wenn man dabei doch das ganze statische System im Auge behält, von dem *Lovett* sagt, daß es nicht gestattet sei, eine Läsion eines einzelnen Teiles davon zu diagnostizieren (zit. bei *Albrecht*). In Anwendung des namentlich von *Lange* besprochenen Gesetzes der «mechanischen Einheit» müssen wir sogar noch weiter gehen und in unsere Betrachtungen vor allem der Pathomechanik der Ileosakralgelenke auch das Hüftgelenk und die Lendenwirbelsäule, speziell das Lumbosakralgelenk einbeziehen. Die durch die Untersuchungen von *Klein* festgestellte und später durch andere Autoren wie *Albee*, *Goldwaith* und *Slocumb* bestätigte Beweglichkeit in der Articulatio sacroiliaca, die in einer Drehungs- und in geringerem Maße in einer Verschiebungsmöglichkeit besteht, kann sich bei partieller oder totaler Versteifung des Hüftgelenkes außerordentlich vergrößern, so daß sich nach dem Gesetz der Substitution der Gelenke geradezu eine funktionelle Kompensation herausbildet. Der «normale» Drehungswinkel wurde von *Klein* mit durchschnittlich 4 Grad und das von ihm gemessene Maximum mit 12 Grad angegeben. *Slocumb* berichtet, daß er bei älteren Leuten mit schlaffen Bändern durchwegs größere Beweglichkeit, welche er an Becken von jüngeren Individuen nur durch Einschneiden der Ligg. sacrotuberosa und sacrospinosa erreichte, feststellen konnte. Wir müssen jedenfalls eine gewisse minimale physiologische Beweglichkeit als bestehend anerkennen und dieser in unseren Ueberlegungen Rechnung tragen.

In der Diskussion über die *Aetiologie* dieser Bandveränderungen gehen die Ansichten in den vorliegenden Arbeiten stark auseinander. Von *Blencke* und in einer gewissen Hinsicht auch von *Simon* werden diese Bildungen als Anomalien im Sinne einer Ausbildung des kostalen Anteiles des Querfortsatzes von L 5, gewissermaßen als eine Vorstufe oder besondere Art der Sakralisation gewertet. Er sieht sich durch die Beobachtung, daß sich in einigen Fällen ähnlich der Nearthrose bei gelenkiger Sakralisation am Uebergang der Knochenspange in die Beckenschaufel eine Gelenkbildung vorfand, dazu veranlaßt. Die meist bestehende Solidität und Ausdehnung der Knochenbildung scheinen ihm gegen akut-arthritische Prozesse und statische Störungen als ätiologische Momente zu sprechen. *Reisner*, der im bloßen Sichtbarwerden der Bänder eher einen Zufallsbefund als etwas Anormales oder gar Pathologisches sehen will, lehnt mit *Janker* die Interpretation als Sakralisation ab, hält dagegen eine Fehlbildung des Bandes selber als möglich. Er wendet sich aber auch gegen die Ansicht von *Doub*, *Lown*, *Schredl* und *Odeßky*, nach welchen es sich meistens um infektiöse Arthritis oder Teilsymptom einer solchen handeln soll. Er denkt

vielmehr, wie namentlich auch *Schredl* betont, an eine gewisse, spezielle, individuelle Disposition, die von *Weidenreich* (zit. bei *Schredl*) mit der Art des Kalkstoffwechsels in Zusammenhang gebracht wird. Von *M. B. Schmidt* (*Schredl*) werden Uebersättigungen des Blutes mit Kalkstoffen und lokale Ernährungsstörungen als dominierende Ursachen für Verknöcherungen und Verkalkungen im allgemeinen angegeben.

In diesem Zusammenhange erinnert jedoch *Schredl* daran, daß die Frage der Ernährung der Bänder noch sehr unklar und umstritten sei und unter anderen von *Redenz* verneint werde. Er distanziert sich prinzipiell von *Reisner* dadurch, daß er ein verkalktes oder verknöchertes Band auf jeden Fall als pathologisch anspricht und hebt die Möglichkeit einer traumatischen Genese unter Würdigung der schon erwähnten speziellen Disposition hervor. Der Mechanismus des Traumas wird von ihm folgendermaßen umrissen: abnorme oder extremnormale Bewegung, wie extreme Seitwärtsneigung beim Aufnehmen, Heben oder Absetzen einer Last, Bandeinriß, evtl. Ernährungsstörung, Narbenbildung, Ablagerung von Kalk, Vaskularisation, Knochenbildung, Einbuße der Elastizität und infolgedessen auch der funktionellen Tüchtigkeit. Zur Begründung seiner Theorie führt er die Lehre von *Beneke* an, die aussagt, daß alle akuten Verletzungen erzeugen:

1. Erregungen durch Erschütterungen oder durch jähe Entlastung (dauernde Störung des physiologischen Gleichgewichts).
2. Lähmungen durch abnorme Belastung.
3. Nekrosen durch unmittelbare Zellzerstörung oder plötzliche Verringerung der Ernährung.

Nach derselben Theorie werden die Zellen als befähigt erklärt, nicht nur chemischen und biologischen Reizen gegenüber Abwehrkörper, in Form von Immunkörpern, sondern auch gegenüber mechanischen Insulten, wie Zerrung und Stoß, die plötzliche Zustandsänderungen mit nachfolgender Ruhe darstellen, mit Abwehrleistungen (Produktion von unnachgiebigen Kollagenfibrillen, Ablagerung von stoßfesten Substanzen) sich einzustellen.

Entgegen andern Autoren hält *Schredl* die Möglichkeit des Einreißens eines Bandes, und zwar immer an dessen Ansatzstelle, als erwiesen; macht aber gleichzeitig darauf aufmerksam, daß man zwischen Experiment und Trauma scharf unterscheiden müsse, indem es sich im einen Falle um Zugwirkung und im andern um Zerrung handle. Die Zugfestigkeit wird von *Frick* mit 6,5 kg pro mm^2 angegeben. Die Möglichkeit, daß im speziellen Beckenbänder auf mechanische Insulte hin einreißen und durch nachfolgende, auf dem Boden einer Blutung entstehende Narbenbildung ihre Elastizität einbüßen können, wird unter anderen besonders durch *Philipp* und *Albrecht* als bestehend dargestellt.

Odeßky endlich schließ sich weitgehend der schon angeführten Auffassung von *Lovett* an und formuliert seine Ansicht folgendermaßen: «*Jedenfalls darf die Verkalkung des Lig. ileolumbale nicht als selbständiges Leiden betrachtet werden, das für die Klinik der Lumbosakralschmerzen von Bedeutung sein könnte.*» Er hat bei den 12 Fällen, 10 männliche und 2 weibliche, die ihm unter den verschiedensten Diagnosen – Arthronosis def., Sakralisation und Lumbalisation und andere Anomalien der Lendenwirbelsäule – zugewiesen wurden und über welche er in seiner Arbeit berichtet, in der Anamnese stets Gelenkrheumatismus, Flecktyphus oder Trauma, allgemeiner ausgedrückt, rheumatische Affektionen, Infektionskrankheit oder Trauma vorgefunden.

Hier läßt sich offenbar auch die Anschauung von *André Léri* (zit. bei *Schüller*) einreihen, der in der Diskussion der Sakralisation die Forderung stellt, daß zwischen wahrer Sakralisation und Pseudosakralisation, die in einer pathologischen Ver-

knöcherung des Lig. ileolumbale auf *rheumatischer* Grundlage bestehe, unterschieden werde.

Die Fälle von *Odeßky*, wobei es sich 7mal um einseitige und 5mal um doppelseitige Veränderung des Ligamentes handelte, verteilten sich nach eingehender Röntgenuntersuchung in nachstehender Weise:

Spondylitis ankylopoetica	3
Spondylosis deformans	6
Sakralisation von L. 5	1
Pat. mit Uretersteinen	1
Trauma	1
	12

Er weist, die Erfahrung von *Doub*, der in 12 von 20 Fällen das gleichzeitige Vorliegen von mehr oder weniger hochgradigen arthritischen Veränderungen der Lendenwirbelsäule und der Ileosakralgelenke konstatierte, hervorhebend, als einziger mit Nachdruck auf die häufige Vergesellschaftung dieser Bandveränderung mit def. arthritischen Prozessen der Umgebung hin. Denn wenn *Reisner* die Tatsache, daß die Verknöcherung immer am Ansatz des Bandes einsetze, für die Annahme von regenerativen, hyperplastischen Vorgängen, ausgehend vom Periost der angrenzenden Knochenteile sprechen läßt, und *Simon* die mehrmalige Beobachtung einer konsolenartigen Verknöcherungszone und Knochenleiste an der Crista iliaca, wie auch das nicht seltene Zusammentreffen dieser Bandveränderung mit Fersensporn und Knochenzacken am Ansatz anderer kräftiger Beckenränder, z. B. am Os pubis und Os ischei bei alten Leuten, erwähnt, so dürften darin wohl weitgehend analoge Feststellungen und Auslegungen erblickt werden, ohne daß diese aber in ihren Arbeiten eine ebenso präzise Verwertung noch Formulierung erhalten hätten. *Simon* äußert sich in dieser Beziehung sehr vorsichtig dahin, daß diese Veränderungen im Lig. ileolumbale eine Teilerscheinung einer Arthritis sein können, es aber nicht zu sein brauchen. Bei *Reisner* dagegen finden wir diesbezüglich gar keine klare Stellungnahme. Im übrigen betont *Bluntschli* (zit. bei *Simon*) ganz allgemein als Anatom die große Neigung der Beckenbänder und damit auch derjenigen der Ileosakralgelenke, namentlich der alten Leute, zur Verknöcherung, wohl hauptsächlich im Vereine mit alters-arthritischen Prozessen.

Dem Hauptargument von *Odeßky* und auch von *Reisner*, gegen die Wertung als Anomalie, nämlich die Behauptung, daß diese Veränderung noch von niemandem im jugendlichen Alter konstatiert worden sei, könnten Beobachtungen von *Simon* und namentlich 2 seiner zitierten Krankengeschichten gegenüber gestellt werden, wonach das Band auch bei Jugendlichen oft sichtbar sein soll.

R., Elli, *18 Jahre*. Angeborener Klumpfuß, Zufallsbefund: Das Lig. ileolumbale sitzt als deutlicher, zipfelmützenartig aussehender Schatten dem Querfortsatz von L. 5 auf. Epiphysenlinie der Krista noch deutlich erhalten.

A., Elisabeth, *15 Jahre*. 1929 Sturz auf Steintreppe auf unteres Kreuz- und Steißbein. Schmerzen schwanden, kamen aber in 2 Malen wieder und heftiger, auch beim Bücken und Sitzen. Rektal o. B. Neurologisch o. B. *Röntgenuntersuchung:* Lig. ileolumbale beidseits als deutlicher, langer, dreizipfliger Schatten sichtbar. Epiphysenfuge erhalten.

Dazu ist allerdings zu sagen, daß der 2. Fall, der in Anbetracht des Alters am ehesten Beweiskraft hätte, doch wohl zum größten Teil als traumatisch angesprochen werden muß, trotzdem wir in der Observation diesbezüglich keine weiteren Klärungsmomente, wie Zustand der Ileosakralgelenke und genaue Angaben über den Zeitpunkt des Auftretens der Schmerzen usw. vorfinden.

Die nachstehenden Zusammenfassungen der in der Literatur beschriebenen Fälle, bei welchen wegen den teilweise leider etwas fragmentären Krankengeschichten und ungenauen, ohne ein gewisses System, erfolgten Angaben sich da und dort kleine Lücken nicht vermeiden ließen, die ich aber besonders erwähnen werde, dürften für weitere Betrachtungen eine gute Basis bilden. Dabei wurden die von *Reisner* im selben Zusammenhange angeführten Verkalkungen und Verknöcherungen des Lig. ileosakrale mit einbezogen, denn ich möchte sehr in Frage stellen, ob eine derartige Abgrenzung in Anbetracht der anatomischen Uebergänge überhaupt möglich und gestattet sei.

Geschlecht

	Männlich	Weiblich	Total
Doub	(6)	(14)	(20)
Janker[1]) . . .	1	0	1
Blencke . . .	2	0	2
Lehmann . .	0	1	1
Reisner . . .	5	8	13
Simon	1	12	13
Schredl . . .	1	0	1
Odeßky . . .	4	2	6
	14	23	37

Alter

	bis 20 Jahre		21–30 Jahre		31–40 Jahre		41–50 Jahre		51–60 Jahre		61–75 Jahre		Total
	m.	w.	m.	w.	m.	w.	m.	w.	m.	w.	m.	w.	
Janker[1]) . .	—	—	—	—	—	—	—	—	1	—	—	—	1
Blencke . .	—	—	—	—	—	—	—	—	2	—	—	—	2
Lehmann .	—	—	—	—	—	—	—	—	—	—	—	1	1
Reisner . .	—	—	1	—	—	3	1	4	1	2	1	—	13
Simon . . .	—	2	1	2	—	1	—	3	—	3	—	1	13
Schredl . .	—	—	—	—	—	—	1	—	—	—	—	—	1
Odeßky . .	—	—	—	—	—	—	3	—	1	—	1	1	6
	—	2	2	2	—	4	5	7	5	5	2	3	—
	2		4		4		12		10		5		37

[1]) Der 2. Fall von *Janker* konnte wegen zu spärlichen Angaben nicht verwertet werden.

Lokalisation

	Einseitig	Doppelseitig	Total
Janker. . . .	0	1	1
Blencke . . .	1	1	2
Lehmann . .	0	1	1
Reisner . . .	8	5	13
Simon	3	10	13
Schredl . . .	1	0	1
Odeßky . . .	3	3	6
	16	21	37

Die erhaltenen Resultate sollen kurz erläutert werden:

1. *Geschlecht:* Die Patienten weiblichen Geschlechts überwiegen mit 62,2% gegenüber 37,8% männlichen Geschlechts. Das Ueberwiegen zeigt sich in allen Altersstufen.

Leider finden sich nur in einer einzigen Krankengeschichte (Fall 9 von *Simon*) Angaben über durchgemachte Schwangerschaften, Aborte oder Geburten.

2. *Alter der Patienten:* Die Verteilung auf die verschiedenen Altersstufen ist sehr weitmaschig. Die Fälle verteilen sich auf die große Spanne zwischen 15 und 75 Jahren, sind aber zwischen 40–60 Jahren weitaus am häufigsten.

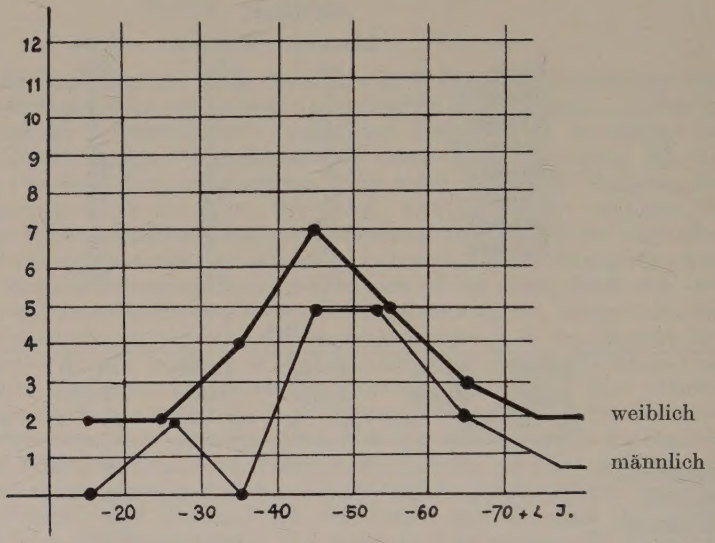

Alterskurve

Die Mehrzahl fällt somit auf das Prädilektionsalter der Arthronosis und Spondylosis deformans. Entsprechende Hinweise werden auch von *Janker* in seiner Mitteilung über die Längsbandverkalkungen der Halswirbelsäule gemacht. Diese Tatsache verdient hervorgehoben und festgehalten zu werden, obschon vielleicht eine gewisse Fehlerquelle darin gesehen werden kann, daß gerade auch in diesem Alter allgemeine Beschwerden, insbesondere auch Rücken- und Kreuzschmerzen, aus verschiedensten Ursachen und infolgedessen eben auch eingehendere Untersuchungen, wie Röntgenuntersuchungen der Lumbosakralgegend häufiger sind.

3. *Lokalisation der Veränderung:* In der Mehrzahl der Fälle, nämlich in 21 von 37, d. h. in 56,7%, wird Doppelseitigkeit angegeben. Dazu muß jedoch bemerkt werden, daß dabei meist nur eine Seite voll ausgebildet und die Veränderung der andern Seite im Röntgenbild oft nur andeutungsweise oder eben sichtbar vorhanden ist. Eine sehr schöne doppelseitige Verknöcherung ist bei Fall 7 von *Reisner* zu finden. Die einseitigen Fälle verteilen sich zu ziemlich gleichen Teilen auf die beiden Körperseiten.

4. *Vergesellschaftung mit andern Affektionen:* Leider sind die Anamnesen auch darin unvollständig, daß nirgends erwähnt wird, aus welchen Gründen und unter welchen Diagnosen die Patienten zur Röntgenuntersuchung geschickt worden sind. Wir finden diesbezügliche Angaben nur bei *Odeßky*. An Hand der Untersuchungsresultate und der Röntgenbefunde ergibt sich folgendes Bild.

I. Bandveränderung ohne Trauma in der Anamnese

1. ohne weiteren Befund (in Krankengeschichten wenigstens kein solcher angegeben)		5
2. verbunden mit:		
a) Spondylosis deformans	6	
b) Spondylosis deformans + Arthritis des Ileosakralgelenkes	1	
c) Arthritis des Ileosakralgelenkes	1	
d) Spondylitis ankylopoetica	1	
e) Spondylitis ankylopoetica + Osteomalazie	1	
f) Spondylitis ankylopoetica + Arthritis des Ileosakralgelenkes	1	11
3. verbunden mit:		
g) Sakralisation	2	
h) verkalktem Nebennierentumor links	1	
i) Nebennierentumor mit Metastase in L. 5	1	
k) Schrumpfniere, Basedow malignus	1	
l) Pyelitis	1	
m) Ischias und Koxitis	1	
n) vereiterter Dermoidzyste der Kreuz-Steißbeingegend	1	
o) Magen-Darmsymptomen	1	9

II. Bandveränderung mit Trauma in der Anamnese

1. ohne weiteren Befund (keine Angaben!)		5
2. verbunden mit:		
a) Spondylosis deformans	2	
b) Arthritis der Ileosakralgelenke	3	
c) Spondylitis ankylopoetica	1	
d) Sakralisation	2	8

Demzufolge haben wir:

a) Kombination mit arthritischen und arthronotischen Veränderungen der Wirbelsäule oder der Ileosakralgelenke oder beider zusammen	17
b) Kombination mit Sakralisation	4
c) Kombination mit diversen Affektionen (urologische maligne Tumoren etc.)	7
d) Fälle angeblich ohne weiteren Befund	10
	38

Die Anzahl der letzten Kategorie betrachte ich als zu groß und ungenau. Sei es, daß in den betreffenden Fällen gar nicht nach anderen Veränderungen gefahndet worden ist oder daß diese namentlich in den Auszügen der Krankengeschichten leider keine Erwähnung gefunden haben; jedenfalls scheinen sie mir eine gewisse skeptische Beurteilung zu fordern.

Auf Grund der angeführten Tatsachen und eigener Erkenntnisse nehme ich in der Aetiologiefrage die nachfolgende Stellungnahme ein:

Ich betrachte die Verdickung, Verkalkung oder Verknöcherung des Lig. ileolumbale und damit dessen Sichtbarwerden im Röntgenbild als einen

pathologischen Zustand und eine erworbene Läsion. Gegen die Annahme einer Anomalie sprechen nach meiner Ansicht die entwicklungsgeschichtlichen Betrachtungen von *Reisner*, das hauptsächlichste Vorkommen im 4. und 5. Lebensjahrzehnt, die Tatsache, daß im Röntgenbild alle nur möglichen Erscheinungsformen zutage treten und daß in einer gewissen Zahl und unter bestimmten Bedingungen ein Trauma als auslösendes Moment angesehen werden muß. Ich anerkenne, daß bei bestimmten Menschen eine gewisse Disposition zur Verkalkungen und Verknöcherungen besteht. Nur glaube ich, daß diese nach den Ergebnissen, welche inbetreff der Arthrosis deformans erhalten worden sind, nicht direkt mit einem erhöhten Kalkspiegel im Blute erklärt werden dürfen.

In Anlehnung an die Lehre von *Beneke* möchte ich darauf hinweisen, daß durch die verschiedensten Insulte eine lokale Störung der Schutzkolloide stattfindet. Indem nun aber diese letzteren sozusagen als Hemmungsfaktoren ausscheiden, wird die Möglichkeit von vermehrter Abscheidung und Inkrustationen geschaffen.

Die Disposition liegt demnach nicht in einem vermehrten Angebot von Kalkstoffen, sondern in einer Bereitschaftsstellung zur Störung des regulierenden Faktors der Kolloide.

In Würdigung der in der Einführung genannten anatomischen und funktionellen Betrachtungen und der überaus häufigen Vergesellschaftung mit pathologischen Prozessen der Umgebung, neige ich zu der besonders von *Odeßky* vertretenen Auffassung und möchte auch das pathologisch veränderte Band im Rahmen seines straffen anatomischen und funktionellen Verbandes betrachtet wissen. Ich dehne diese Auffassung auch auf die sogenannten traumatischen Fälle aus und komme dazu, gerade gestützt auf diese Erkenntnis, einige Forderungen zur Anerkennung einer reinen oder teilweisen traumatischen Genese zu stellen.

Die dabei in Betracht fallenden Zustände verteilen sich auf zwei mehr oder weniger scharf getrennte Gruppen. Die eine Gruppe umfaßt die als Krankheit anzusprechenden pathologischen Prozesse und einige als Anomalien einzubeziehende Zustände, die andere die direkten Folgen und indirekten Folgezustände von traumatischen Einwirkungen.

1. *Krankhafte Prozesse und Anomalien.*
a) Arthritiden der Ileosakralgelenke;
c) Spondylarthrosis def. lumbo-sacralis und Spondylitis ankylopetica;
c) Lageveränderungen des 5. Lendenwirbels (Spondylolisthesis);
d) Formabweichungen des Sakrum.
2. *Traumatische Schädigungen.*
a) Akute und chronische Traumatisierung der Ileosakralgelenke;
b) Verletzungen des Kreuzbeines und des 5. Lendenwirbels.

Schädigungen der Ileosakralgelenke

Den krankhaften Veränderungen und traumatischen Schädigungen der Ileosakralgelenke wird, abgesehen von der amerikanischen Fachliteratur, wo *Cowan* (zit. bei *Saxl*) die sicher zu weitgehende Behauptung aufstellt, daß eine Arthritis oder Periarthritis des Ileosakralgelenkes als gewöhnliche Ursache der Ischias anzusehen sei, erst in allerletzter Zeit in den Arbeiten von *Goljanitzki*, *Saxl*, *Bragard*, *Halshofer*, *Philipp*, *Massart*, *Gourdon*, *Langenskiöld*, *Nordmann*, *Schüller* und *Albrecht* von den verschiedensten Gesichtspunkten und Lagern aus, die ihnen gebührende Bedeutung, beigemessen. Die nachstehende Aufstellung, die sich in einigen Punkten an diejenige von *Saxl* anlehnt, möge in die diesbezügliche überaus große Vielgestaltigkeit, einen gewissen Einblick vermitteln.

I. *Primäre Arthritiden.*

1. Rheumatische;
2. akut und chronisch-infektiöse (Sacrocoxitis tuberculosa);
3. Osteo-arthritis deformans «idiopathica» = Arthropathia chron.

II. *Sekundäre Arthritiden.*

1. Traumatische; a) als Folge eines akuten Traumas; b) chronische Traumatisierung, einschließlich der statischen Störungen;
2. toxisch-infektiöse: nach Scharlach, Ruhr, Grippe, Primärherd in Mandeln oder Zähnen etc.;
3. im Gefolge von Tumoren: Ostitis fibrosa, Sarkom des Kreuz- und Darmbeines;
4. spezifisch-entzündliche gonorrhoische und osteomyelitische, Sacrocoxitis tuberculosa.

Nach dieser ätiologischen Einteilung dürfte es auch von Nutzen sein, die nach pathologisch-anatomischen Gesichtspunkten erfolgte Gruppierung von *di Gaspero* (zit. bei *Albrecht*) anzuführen:

1. Primäre Erkrankung der Synovialmembran mit sekundärem Ergreifen des Gelenkes = eigentliche Arthritiden.

2. Erkrankungen der Knochen-Knorpelgebilde mit Einbeziehen des Gelenkes, worunter die spezifische Entzündung, Metastasen und Systemerkrankungen zu rechnen sind.

3. Periartikuläre Prozesse: Rheumatosen und Arthritis calcaria, eine bisher nicht beschriebene Ablagerung von Kalkschollen in die Umgebung des Ileosakralgelenkes.

Mit *Saxl* glaube ich, daß man in diesen Kalkschollenablagerungen das Anfangsstadium der Verkalkung der Beckenbänder, auf alle Fälle gewisse Beziehungen zu diesen Veränderungen erblicken kann.

Die sekundären Arthritiden überwiegen also weitgehend an Zahl, Erscheinungsformen und demzufolge auch an praktischer Bedeutung. Nach allgemeiner Ansicht bestehen beim weiblichen Geschlecht verschiedene prädisponierende Momente: relativ längere Lendenwirbelsäule, größere Beckenneigung und dadurch stärkere Lendenlordose, geringere Hubkraft der Muskulatur, verminderte Elastizität, also gewisse Hypoplasie der Gelenkbänder, Einflüsse der Schwangerschaft in Form der Auflockerung der Beckengelenke – *Philipp* möchte sogar die Möglichkeit solcher präparatorischer, innensekretorisch bedingter Veränderungen selbst während der Menstruation nicht ohne weiteres von der Hand weisen – und der gleichzeitigen statischen Verschiebungen, Dehnungseinflüsse während der Geburt, deren Schädigungen sich bei mehreren Geburten kumulieren, tatsächliche Geburtstraumen, Erhöhung des Kalkspiegels im Blute trotz bedeutender Abgabe an den Fötus während der Schwangerschaft (*Stoeckel*), weitgehende Lockerung infolge physiologischer Abnahme des Turgors und endokrine Störungen in der Menopause (Arthropathia ovaripriva).

Bezüglich des Geschlechtes finden wir nur bei *Saxl* zahlenmäßige Angaben. Unter seinen 70 beobachteten Fällen waren 27 = 38,5% Männer und 43 = 61,5% Frauen.

In bezug auf das Alter werden die primären und sekundären traumatischen Schädigungen hauptsächlich bei jüngeren berufstätigen oder sporttreibenden Männern gefunden. Die übrigen Gruppen verteilen sich zu Gunsten des reiferen und höheren Alters.

Unfallmechanismus

Während des Weltkrieges sind zahlreiche penetrierende Verletzungen durch Geschoße und Splitter, die auch den Psoasmuskel miteinbezogen, beobachtet worden. Diese penetrierenden Verletzungen dürften wohl im zivilen Leben selten sein. Schwere Verschüttungen und schwere Verkehrsunfälle können dazu führen. Der gewöhnliche *Mechanismus* des akuten Traumas besteht in Stoß in die Lendengegend, Fall auf Füße oder Gesäß, jähes Nachvornebeugen des Rumpfes, Aufheben schwerer Lasten, rasches Drehen des Oberkörpers, Sturz aus gewisser Höhe und Verschüttung, welche meistens mit Beckenfrakturen, also Sprengung des Beckenringes, einhergehen, akutes Geburtstrauma durch übermäßige Dehnungseinflüsse, Symphysenruptur, hohe Zange etc.

In welchem Grade direkte oder indirekte – durch primäre Verletzung des 5. Lendenwirbels oder des Kreuzbeines – Schädigungen des Gelenkes zustandekommen, hängt weitgehend von der Stabilität des betroffenen Gelenkes ab. Diese wiederum ist abhängig von der Konfiguration des Sakrum, dem Tonus der Muskulatur und der Zugfestigkeit der Bänder. Trifft das

Trauma einen *hypoplastischen Bandapparat*, ein durch Inaktivität, andauernde Ueberbeanspruchung, Schwangerschaften, Geburten und durch statische Veränderungen *geschädigtes Gelenk*, so werden die Auswirkungen um so deutlicher sein.

In bezug auf die anatomischen Prädispositionen sieht *Gourdon* die hauptsächlichsten in der Form des Kreuzbeines. Er unterscheidet drei Haupttypen:

1. Sacrum droit und hypobasal mit ungünstig geformten Gelenkflächen (= sacrum acutum Scherb).
2. Sacrum infléchi und homobasal = type classique.
3. Sacrum recourbé und hyperbasal (= sacrum arcuatum Scherb).

Je mehr das Kreuzbein seine fötale, d. h. seine gerade, hypobasale Form beibehalten habe, um so lockerer sei die Kreuzdarmbeinverbindung. *Gourdon* möchte die von anderen Autoren verwendeten Bezeichnungen wie Präspondylolisthesis (*Withmann*), Paraspondylolisthesis (*Roederer*) und Spondylolisthesis imminens (*Scherb*) nicht gebrauchen, da sie nach seiner Ansicht leicht die unrichtige Vorstellung erwecken können, daß die Veränderung im letzten Lendenwirbel und nicht im Sakrum lokalisiert sei. Der erwähnte Zustand wird von ihm «sacrum basculé» genannt.

Die *chronische Traumatisierung* umfaßt die Summe der Mikrotraumen, welche durch wiederholte Zerrung und Ueberlastung bei harter Berufsarbeit, namentlich in gebückter Stellung, durch fortwährendes Tragen von schweren Lasten und Erschütterungen (Preßluftwerkzeugarbeiter, longue course en automobile – *Gourdon*) hervorgerufen werden. Diese Mikrotraumen kommen vor allem im höheren Alter, bei der Frau nach der Menopause, wenn gewissermaßen eine physiologische Lockerung der Gelenkfuge eingetreten ist, zur Auswirkung. Die Schädigungen infolge statischer Verschiebungen, hervorgerufen durch echte Spondylolisthesis, fötales Kreuzbein, Torsion der Wirbelsäule, Versteifung der Lendenwirbelsäule durch Spondylosis deformans und Spondylitis ankylopoetica, Tiefstand einer Beckenhälfte, einseitige Mehrbelastung infolge Beinverkürzung und Hüftgelenksaffektionen und ähnliche Zustände, sind als das Resultat von fortgesetzten Mikrotraumen zu bewerten. Die statischen Störungen kommen somit der chronischen Traumatisierung gleich.

Beim *akuten Trauma* werden je nach Intensität und Angriffspunkt der Kraft bei rechtzeitigem Einsetzen des Pufferapparates Muskeln und Bänder in Form von Zerrungen und Einrissen zuerst Schaden nehmen. Daß dabei aber das Lig. ileolumbale, in Anbetracht der anatomischen Verhältnisse, isoliert einreißen könne, halte ich nicht für möglich. Ein mehr oder weniger großes Hämatom im Psoasmuskel, im Bereiche des Gelenkes oder im Gelenk selber wird davon die Folge sein. Die Blutversorgung dieser Partie aus dem Ramus iliacus der Art. ileolumbalis und der Art. circumflexa ilium schafft für das relativ häufige Vorkommen und die Ausdehnung von Hämatomen günstige Bedingungen. Reicht die Pufferung infolge Hypoplasie oder zu spätem Einsetzen zur Abdämpfung nicht aus, so kommt es gleichzeitig zu

Schädigungen der Gelenkkapsel und der Gelenkflächen, des Gelenkes im engern Sinne. Wir müssen dabei zwischen Lockerung = Verschiebung in einer Ebene und Verrenkung = Verschiebung in zwei Ebenen, unterscheiden. Die Verrenkung verursacht in erster Linie Schädigungen der knorpeligen Gelenkflächen, die sich als Zerspaltungen und Auffaserungen präsentieren.

Beim *akuten Geburtstrauma*, wobei die Kraft von der Beckenhöhle aus wirkt, handelt es sich um Druck-, Stoß- und Verschiebungseinflüsse (*Halshofer*), die auf hyperämisierte und serös durchtränkte Gewebe einwirken. Die Verletzlichkeit und das Eindringen in die Tiefe werden durch die vermehrte Quellung der Gewebe begünstigt. Das Resultat kann als Kontusion, Lockerung und Verrenkung aufgefaßt werden, wobei es sich um kleinste Zertrümmerungen bis zu groben Zerstörungen mit und ohne Symphysenruptur handeln kann. Hämatombildungen von verschiedenster Ausdehnung sind dabei besonders häufig, und können selbst ohne ein eigentliches Trauma als Stauungsblutung während des Geburtsvorganges entstehen.

Alle diese Schädigungen schaffen günstige Vorbedingungen für entzündliche artikuläre und periartikuläre Prozesse und wie die chronischen Schädigungen des periartikulären Apparates und der Gelenkflächen durch abnorme Last- und Bewegungsübertragung (chronische Traumatisierung) führen sie schlußendlich zu regenerativen-hyperplastischen Prozessen. Letztere kommen um so mehr zur Entwicklung, je mehr sich das betreffende Individuum dazu in Bereitschaftsstellung befindet.

Das Endresultat davon besteht in Verkalkungen oder Verknöcherungen im Bandapparat oder in der Muskulatur und einer Arthronosis def. des Gelenkes (*Bragard*).

Goljanitzki erwähnt die für alle deformierenden Knochen-Knorpelprozesse charakteristische Trias: Trauma, Entzündung, pathologische Regeneration.

Nachdem ich nun die traumatisch bedingten «Arthritiden», die uns in diesem Zusammenhange hauptsächlich interessieren, und deren Pathogenese, etwas eingehender behandelt habe, möchte ich die Sacrocoxitis tuberculosa nicht unerwähnt lassen. Das frühere Schrifttum, in neuerer Zeit auch *Goljanitzki*, betrachten und behandeln sie als ein selten vorkommendes Krankheitsbild. Ich glaube, das rührt daher, daß den Kreuzdarmbeingelenken eben im allgemeinen eine sehr bescheidene Aufmerksamkeit geschenkt wurde. Im Gegensatze zu dieser Auffassung weisen neueste Publikationen von *André Richard*, *Sisefsky* und *Saxl* – auch *Joseph* und *Schüller* haben sehr demonstrative Fälle veröffentlicht – auf die relative Häufigkeit dieser Erkrankung hin. *Sisefsky* berichtet über 90 Fälle, wobei es sich 66mal um sichere Tuberkulose des Gelenkes selber, 18mal um aus der Nachbarschaft übergreifende Tuberkulose und in 6 Fällen um Wahrscheinlichkeits-

diagnosen handelte. *Ledderhose* (zit. bei *Saxl*) erwähnt geradezu die spezielle Neigung der Tuberkulose, primär die Beckengelenke zu befallen und sieht darin sogar ein differentialdiagnostisches Moment gegenüber der Osteomyelitis.

Daraus geht hervor, daß die Sacrocoxitis tuberculosa in der Differentialdiagnose doch wohl ihr bestimmtes, vielleicht im Vergleich zu früher, ihr vermehrtes Recht hat.

Es würde dagegen zu weit führen, im Rahmen dieser Arbeit nun auch auf die andern Gruppen im speziellen einzugehen. Wir müssen uns aber bewußt sein, daß diese tatsächlich existieren und ihnen bei den differentialdiagnostischen Ueberlegungen die nötige Bedeutung zuweisen.

Die *Symptomatologie* hat erst in den neuesten, erwähnten Arbeiten eine bestimmtere Form bekommen. Der klinischen Untersuchung und dem genauen Erheben der Anamnese ist eine große Bedeutung beizumessen, da uns die Röntgenuntersuchung (siehe später) in vielen Fällen im Stiche läßt. Die *subjektiven Beschwerden* «Kreuzschmerz» werden meistens von den Patienten ungenau angegeben und vor allem sehr ungenau lokalisiert. Kreuzschmerzen können durch derartig mannigfache Ursachen bedingt sein, daß sie für die Diagnosestellung eigentlich außer Betracht fallen. Einzig ihr zeitliches Auftreten (nach tatsächlich erlittenem Trauma, Geburt etc.) kann gewisse Anhaltspunkte geben. Die Beschwerden bei Lagewechsel sind etwas genauer und stellen wegweisende Symptome dar. Sitzen und längeres Bücken und das Aufrichten aus diesen Stellungen werden bei Läsionen der Ileosakralgelenke übereinstimmend als schmerzhaft angegeben.

Bei der *Inspektion* kann in aufrechter Haltung ein- oder doppelseitige Kontraktur der sakrolumbalen Muskulatur festgestellt werden. Nach *Massart* kommen auch fibrilläre Zuckungen vor. Eine verstärkte Lendenlordose ist auffallend und hat wohl denselben Zweck, wie die meisten feststellbaren, heterologen «Hüftringschadenskoliosen», welche der ischiadischen gleichzusetzen und als Schutz- und Schonungshaltung aufzufassen ist.

Entgegen dem «subjektiven Kreuzschmerz» wird der *Palpations-* und Druckschmerz über der Spina iliaca sup. post., den Bänderansatzstellen an der Krista und zwischen dem hinteren Rand der Beckenschaufel und dem Kreuzbein, als das konstanteste Symptom bezeichnet. Bei florider Arthritis soll die bloße *Perkussion* über dem Gelenk sogar schmerzhaft sein. Ueber die Schmerzhaftigkeit der seitlichen und ant.-post. Beckenkompression besteht keine einheitliche Meinung. Für die Perkussion und Palpation wird der Patient am besten in sitzender Stellung untersucht.

Die *vaginale oder rektale Untersuchung* ist von großer Bedeutung und muß vor allem in den traumatischen Fällen absolut gefordert werden. Der Befund ist möglichst bald nach dem Unfalle zu erheben und festzulegen. Druckschmerzhaftigkeit der Ligamenta sacrotuberosa und sacrospinosa,

und mehr oder weniger schmerzhafte Resistenz (Hämatom), lassen auf eine artikuläre oder periartikuläre Läsion schließen.

In bezug auf die *aktive Beweglichkeit* des Rumpfes sind vor allem Beugung und Ueberstreckung gehemmt und schmerzhaft. Starker Streckausfall deutet auf Mitbeteiligung der Lendenwirbelsäule hin. Diese ist für gewöhnlich wie bei der Lumbago in leichter reflektorischer Beugestellung erstarrt. Maximale Exkursionen in den Hüftgelenken, in erster Linie maximale Beugung sind schmerzhaft. Das Ueberkreuzen der Beine und tiefe Kniebeuge sind infolgedessen ebenfalls schmerzhaft und erschwert. Die Drehseitneigung ist nach der kranken oder stärker befallenen Seite hin beeinträchtigt, wogegen bei der Lumbago ziemlich gleichmäßig gestört. Deutliches Mitgehen des Beckens bei Beugung und Streckung weist auf Mitbeteiligung oder spezielle Läsion des Lumbosakralgelenkes hin.

Unter den *passiven Beweglichkeitsprüfungen* fällt das Lasèguesche Phänomen in den meisten Fällen positiv aus. Als Verdrehung in der Pfeilebene kann es nur eine Schmerzhaftigkeit des Ileosakralgelenkes anzeigen oder auf ein Mitbefallensein des N. ischiadicus aufmerksam machen. Die Abgrenzung wird durch das Verfahren von *Bragard* gewährleistet. Wird nämlich durch Dorsalflexion und Pronation des Fußes bei gestreckt-gehobenem Beine der Schmerz im Gesäß und an der Hinterseite des Oberschenkels vermehrt, so ist der Beweis für das Befallensein des Ischiadikus erbracht.

Weitere Verfahren sind von *Bragard* und *Massart* ziemlich übereinstimmend angegeben worden:

a) Starke Hüftüberstreckung in Bauchlage mit und ohne Festhalten vom Becken.
b) Beugung und Streckung des Rumpfes im Halbsitz.
c) Maximale Beugung des Beines im Knie- und Hüftgelenk auf dem Tisch im Halbsitz und Hyperextension des herunterhängenden Beines.
d) Adduktion des gestreckten Beines im Halbsitz und Rumpfneigen zur gesunden Seite.
e) Abduktion des Beines in Froschlage.

Endlich werden von *Bragard* die Reibegeräusche, zu deren Feststellung er den Gebrauch des Stetoskopes empfiehlt, als sicherste Zeichen hervorgehoben. Die Reibegeräusche werden mit Vorzug durch aktive Bewegungen erzeugt:

a) Durch Rumpfbeugen und Aufrichten im Stand.
b) Kniebeugen und -Strecken in Rückenlage.
c) Stechschritt im Stand.
d) Durch Beckenkreisen.

Wenn wir somit zur Symptomatologie der Bandverkalkung, welche in der Literatur allerdings sehr spärlich behandelt wurde, übergehen, so können wir bei etwas kritischer Betrachtung feststellen, daß diese mit dem vorgezeigten Symptomenkomplex oder wenigstens mit einzelnen Symptomen davon identisch ist. Sie ist deshalb schon besprochen. Das stimmt auch mit unserer Auffassung überein, nach welcher eine solche Bandveränderung in weitaus den meisten Fällen mit einer objektiv feststellbaren oder nicht ohne

weiteres diagnostizierbaren Schädigung der Ileosakralgelenke vergesellschaftet ist. Die Bedeutung, die in dieser Hinsicht dem 5. Lendenwirbel und in weiterem Sinne auch der Lendenwirbelsäule (Verletzungen, Formveränderungen, Dislokationen) zukommt, dürfte nur an Hand von großangelegten Serienuntersuchungen ermittelt werden können. Tatsache ist, daß in den einschlägigen Arbeiten bis anhin die Veränderungen des Lig. ileo-lumbale keine Erwähnung gefunden haben.

Die *Schmerzhaftigkeit* des verkalkten oder verknöcherten Bandes an und für sich ist in der Literatur Gegenstand ausgiebiger Erörterungen, unter welchen ich diejenigen von *Simon* hervorheben möchte, geworden. Die Frage scheint mir durch unsere Betrachtungsweise, nämlich der Ablehnung dieser Erscheinungen als Krankheitsbild sui generis, räumlich etwas erweitert, im ganzen jedoch vereinfacht worden zu sein. Da ihr in der Begutachtung große Bedeutung zukommt, soll sie noch etwas näher behandelt werden.

In der Mehrzahl der Fälle liegt die Schmerzursache in dem anatomischen und funktionellen System der Ileosakralgelenke. Diese Schmerzen können, summarisch gesprochen, myalgischer, neuralgischer und arthralgischer Natur sein. Das Entstehen von Schmerzen durch mangelhaftes Funktionieren des Pufferapparates infolge verminderter Elastizität der Bänder, ist namentlich bei gleichzeitiger Rigidität der Lendenwirbelsäule durch spondylarthrotische Prozesse möglich.

Als Hauptursache müssen neben sekundären Nervenaffektionen jedoch arthritische Prozesse verschiedenster Genese und Lokalisation angesehen werden. Sekundäre Schädigungen des Plexus lumbosacralis und die damit verbundenen Beschwerden dürften durch eingreifende Verletzungen der Kreuzdarmbeinfuge und des 5. Lendenwirbels durch Zerrung, Kompression, Kompression durch Blutergüsse etc. und durch periartikuläre, entzündliche und regenerative Prozesse zustande kommen.

Der Truncus lumbosacralis und die Wurzel S 1 sind durch ihre anatomische Lage dazu prädisponiert. Die Störungen können radikulären oder eigentlichen peripheren Charakter haben, je nach der Lokalisation des Insultes. Je höher sich die Schädigung lokalisiert, um so mehr nehmen die Störungen radikuläre Form an: Sphinkterlähmungen der Blase und des Mastdarmes und die für Kaudaschädigung charakteristische «Reithosenanästhesie». Der radikuläre Typus wird bei isolierter Verletzung oder Mitbeteiligung vom 5. Lendenwirbel die Regel sein.

Eine Kompression oder direkte Zerrung eines Nervenastes darf nur angenommen werden, wenn gleichzeitig motorische – schlaffe Lähmung und degenerative Atrophie der betreffenden Muskelgruppen, Hypo- oder Areflexie und sensible Ausfallserscheinungen im Ausbreitungsgebiet der betroffenen Nerven auftreten. Motorische Ausfälle im Peronaeusgebiet sollen ein konstantes Symptom sein.

Schematische Darstellung des Plexus lumbosacralis und dessen Ausfallserscheinungen

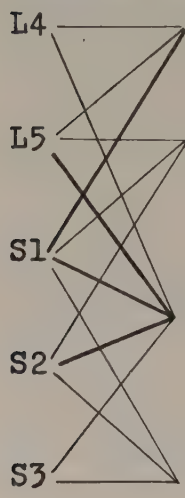

N. glut. sup.	Tiefe Gesäßmuskulatur/M. tensor fasc. lat.	Abduktion und Rotation, Oberschenkel / Entengang bei beidseitiger Affektion
N. glut. inf.	M. glut. maximus	Beinstrecken im Hüftgelenk: Treppensteigen, Erheben vom Sitzen etc.
N. ischiadicus	Rollmuskeln (auswärts) 3 Hauptbeuger am Oberschenkel = N. peronaeus	Rotation, Oberschenkel-Beugung im Kniegelenk «Hahnentritt», Pes planus-valg. equinus, equino-varus
N. cut. fem. lat.	Hautnerven: Gesäß bis Wade	Sens. Störungen: Damm, Gesäß, regio pudendus, hintere Fläche Oberschenkel, Wade

Die Entscheidung, ob es sich bei Schmerzzuständen und Ausfallserscheinungen im Verlaufe des N. ischiadicus um eine zufällig bestehende, genuine Ischias oder eine sekundäre Mitbeteiligung in vorerwähntem Sinne handelt, ist in vielen Fällen sehr schwer, in manchen überhaupt nicht möglich.

Auf jeden Fall muß in der *Differentialdiagnose,* mit der wir das «große Dunkel» des Kreuzschmerzes in weiterem Sinne betreten, neben der Fülle der gynäkologischen, urologischen, neurologischen und orthopädischen Affektionen, malignen Tumoren etc. auch immer an eine gewöhnliche Lumbago, Ischias oder Lumboischias gedacht werden. Inwieweit oder ob überhaupt bei diesen Ischialgien die namentlich von *Silbermann* angeschuldigte Arachnoiditis resp. arachnoiditische Verwachsungen mitspielen, möchte ich hier nicht in Diskussion stellen.

Obs. 1. H., Elsa, Frl., 22jährig.

Pat. habe seit ihrer Jugend einen «hohlen» Rücken. Vor 3 Jahren Sturz aufs Gesäß und seither Schmerzen im linken Ileosakralgelenk und Ischias. Anamnestisch sonst nichts Besonderes. Unbedeutender klinischer Befund.

Die Röntgenuntersuchung im Mai 1935 ergibt dagegen einen überaus mannigfaltigen Befund.

A.-p.-Aufnahme: Zwischenwirbelräume von Th 9/10 und 10/11 sind teilweise aufgehoben, teilweise von Kalkmassen erfüllte Veränderung am Zwischenwirbelraum Th 10/11 spricht für längst ausgeheilte Spondylitis tuberculosa evtl. typhosa. Vielleicht alte Frakturlinie zwischen S 4/5. Beginnende Verkalkung des Lig. ileolumbale links, welches als feiner Schatten zwischen dem Darmbeinkamm und dem flügelförmigen Querfortsatz des sechsten, lumbalisierten Wirbels deutlich erkennbar ist.

Das Kreuzbein steht links eine Idee tiefer, d. h. etwas schief im Becken. Die Ileosakralgelenke zeigen keine wesentlichen Veränderungen; unterste Partie links etwas unscharf.

Seitenaufnahme: Schmorlsche Knoten an den Grundplatten von Th 7–10. Keilform von Th 9 mit spondylotischen Zacken. Bandscheibenverkalkungen an Th 9/10 und Th 10/11. Verkümmerter Dornfortsatz von Th 10. Langform der Lendenwirbelkörper spricht dafür, daß die vermehrte Lordosierung schon seit frühester Kindheit bestanden hat. Kallus am unteren Kreuzbeinende.

A.-p.-Aufnahme zu Obs. 1

Pat. hat somit vor drei Jahren einen Unfall erlitten, der geeignet war, eine Verletzung des Ileosakralgelenkes zu setzen. Auf der, leider erst nach dieser langen Zeit hergestellten Radiographie, sind keine sicheren Zeichen für eine Verletzung des Gelenkes selber zu erkennen, wenn wir nicht in dem links deutlich sichtbaren, also verkalkten Lig. ileolumbale ein solches sehen wollen. Bei der bestehenden Lumbalisation und den übrigen zahlreichen Veränderungen kann die Bandverkalkung jedoch ebenso gut durch chronische Traumatisierung infolge statischer Störungen entstanden sein. Die Beantwortung der Frage des Kausalzusammenhanges zwischen den momentanen Beschwerden, die allerdings kontinuierlich gewesen sein sollen, dagegen durch jede einzelne Veränderung allein hätten ausgelöst werden können, und dem von der

Pat. angeschuldigten Trauma, ist in diesem Falle sehr schwer. Die unfallmedizinische Abklärung wäre durch eine Radiographie und einen genauen Befund möglichst bald nach dem Unfall außerordentlich erleichtert worden. Unter diesen Umständen aber kann man der Auffassung des Begutachters, der günstigenfalls für Uebernahme unter Abzug von 70% plädierte, absolut keinen durchschlagenden Gegenbeweis entgegenstellen.

Obs. 2. L. G., 38jährig, Hilfsarbeiter. SUVA Sch. Nr. 11278/32 Aarau.

7. Oktober 1932. *Unfall:* Pat. wollte einen mit Papierspänen gefüllten Sack anfassen; der Sack fiel herunter und der Pat. fiel rücklings mit dem platten Rücken auf den Boden. Er konnte kaum mehr aufstehen.

11. Oktober 1932. *Kreisärztliche Untersuchung:* Innere Organe o. B. Druck gegen Promontorium stark schmerzhaft. Dornfortsätze von L 2–4 stark druckschmerzhaft. Axialer Stoß an derselben Stelle schmerzhaft. *Lk. crista iliaca druckempfindlich.*

Pat. klagte in der Folgezeit beständig über Schmerzen in der linken Lendengegend, besonders beim Gehen und Sitzen.

Die *kreisärztlichen Untersuchungen* vom 1. und 28. Dezember 1932 haben ziemlich identische Befunde ergeben.

1. Dezember 1932. Oberkörper in leichter Propulsionsstellung. Wirbelsäule im Bereiche von Th 3–8 abgeflacht. Dornfortsatz von Th 9 steht etwas vor. Lendenlordose fast aufgehoben; die Muskulatur ist links hypertonisch und druckempfindlich. Axialer Druck vom Scheitel aus soll in linker Lendengegend Schmerzen auslösen. Rumpfbeugen vorwärts normal, rückwärts und seitwärts etwas eingeschränkt. Seitwärtsbeugen rechts soll in der linken Lendengegend schmerzen. Torsion o. B. Reflexe normal. Die veranlaßte *Röntgenuntersuchung* hat nachstehenden Befund ergeben:

A.-p.-Aufnahme: 2. Brustwirbel-Sakrum. Links-konvexe Lumbalskoliose. Der 5. Lendenwirbel steht etwas schief und auffallend tief im Becken. Deutliche arthrotische Veränderungen an allen Lendenwirbeln. Sakrum o. B.

Seitenaufnahme: 4. Brustwirbel-Kreuzbein. Leichte disseminierte arthrotische Auflagerungen. Schmorlsche Knoten oben an D 9 und 10 und unten an D 9 und 11. Im ersten Kreuzbeinkörper hinten und vorne eine auffallende Absatzbildung, eine sichere Frakturlinie ist nicht zu erkennen.

Spezialaufnahme des Kreuzbeines in Warnerlage: Schiefer Stand von L 5 auffallend. Auch das Sakrum steht links tiefer im Becken als rechts. Die Synchondrosis sacroiliaca scheint etwas verbreitert, vor allem wesentlich unregelmäßig gestaltet, gelockert zu sein. Die bestehende Arthrose im Gebiete der Lumbalskoliose wurde als Beweis für das vortraumatische Bestehen der Veränderungen an der Kreuzdarmbeinfuge angenommen.

28. Dezember 1932. Oberkörper aufrechter. Rigidität und Druckempfindlichkeit im untersten Abschnitt des M. erector trunci sin. besteht noch immer, ebenso die Druckschmerzhaftigkeit des Promontoriums. Ischiasteste links +. Rumpfbewegungen außer Rumpfneigen nach rechts frei. Reflexe normal. *Beurteilung:* Wirbelsäule o. B. Linksseitiger Ischias mit Hypertonie des untersten Rückenstreckerabschnittes.

Pat. hat sodann eine dreiwöchige Badekur in der Bäderheilstätte der Anstalt absolviert. Beim Eintritt wurde ziemlich derselbe Befund erhoben. Nachdem Pat. gute Beweglichkeit und normale Belastungsmöglichkeit beim Turnen gezeigt hatte, wurde er am 27. Januar 1933 als voll arbeitsfähig entlassen.

Die *Arbeitsunfähigkeit* betrug: 100% 7. Oktober 1932 bis 11. Dezember 1932.
75% 12. Dezember 1932 bis 29. Januar 1933 (exkl. Badekur).

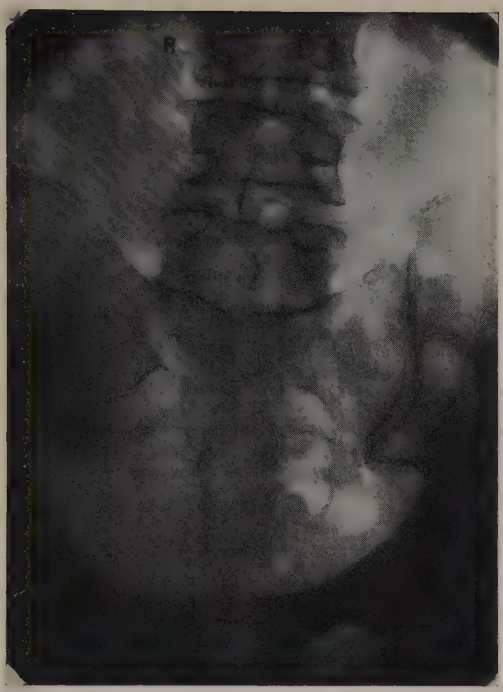

A.-p.-Aufnahme zu Obs. 2

Das Unfallereignis war auch in diesem Falle dazu geeignet, nicht zuletzt durch unkoordinierte Abwehrbewegung, eine Schädigung wenigstens des Bandapparates der Kreuzdarmbeinfuge zu verursachen. Der klinische Befund und Verlauf weisen einige typische Symptome auf: Rigidität und Druckempfindlichkeit des M. erector trunci sin., Druckschmerz über der Crista iliaca sin. und über dem linken Ileosakralgelenk, Druckschmerzhaftigkeit des Promontorium (Lokalisation wäre vielleicht durch rektale Untersuchung noch präziser ausgefallen), die auf eine periartikuläre Schädigung, Hämatom etc. hindeutet, etwas eingeschränktes und schmerzhaftes Rumpfbeugen seitwärts, positive Ischiasteste links ohne Muskelatrophien, zeitliches Auftreten, Lokalisation und Kontinuität der Schmerzen.

Zudem ist zu dem angeführten Röntgenbefunde nachzutragen, daß an der Ansatzstelle des Lig. ileolumbale sin. an der Krista eine deutliche Auflagerung sichtbar ist, die mit entsprechenden Befunden von *Reisner* verglichen, als beginnende Verkalkung am Ansatz des Bandes gewertet werden muß.

Würden daneben nicht arthrotische Veränderungen der Lendenwirbelsäule, eine homologe Lumbalskoliose und auch gewisse Veränderungen der Brustwirbelsäule bestehen, so ließe sich somit der Zustand ohne weiteres in vollem Umfange mit dem erlittenen Trauma in Zusammenhang bringen. Unter diesen Umständen aber ist eine gewisse Vorsicht am Platze.

Trotz alledem scheint mir aber festzustehen, daß durch das angeschuldigte Trauma eine Schädigung des linken Ileosakralgelenkes stattgefunden hat. In welchem Maße

das Trauma ein bereits krankhaftes, evtl. durch Fehlstellung des Sakrum oder arthritische Prozesse verändertes Gelenk getroffen hat, ist retrospektiv schwer zu entscheiden. Der Fall wurde denn auch von der Anstalt nach meiner Ansicht zu Recht voll und ganz übernommen.

Obs. 3. Sch., Trudy, 23jährig, Frl.

Anamnese: Mit 10 Jahren Diphtherie. 1914 sehr starke Impfreaktion mit hohen Fiebern. 1929 *Unfall:* Beim Schlitteln Sturz über eine Böschung und Fall auf Rücken und Gesäß. Sofort starke Schmerzen, die ins rechte Bein ausstrahlten. Dieses war angeblich ganz gefühllos und vollständig gelähmt; Fuß hängend; Gehmöglichkeit erst nach 6 Wochen wieder. Nachher noch wochenlang Schmerzen im Rücken, besonders beim Turnen und Autofahren. 1932 November. *Unfall:* Fall beim Turnen und Fraktur des linken Fußes. Immer und immer wieder starke Kreuzschmerzen, namentlich beim Bücken und Rumpfstrecken, z. B. nach Tanzen. Allgemeine Müdigkeit und Unlust. Verstopfung. Dysmenorrhoische Beschwerden, die früher nicht bestanden haben sollen. Pat. schon als Schulmädchen zart. Nach dem ersten Unfall Bluterguß in der Gesäßgegend, der sich dann zu einem ziemlich harten Knoten entwickelte.

Pat. hat sodann ab 16. Februar 1933 eine gewisse Zeit im Kurhaus Sonnmatt, Luzern (Dr. *F. Grote*) verbracht. Es wurde dort folgender Befund erhoben:

Lungen und Herz zeigten geringe pathologische Veränderungen, die in diesem Zusammenhange ohne Bedeutung sind. Innere Organe im allgemeinen o. B.

Wirbelsäule. Im Liegen: Brustwirbelsäule o. B. Druckempfindlichkeit von L 4 bis S 1. Seitlich ist schon von L 2 an eine deutliche Druckempfindlichkeit vorhanden. Auf Druck sofort Kontraktion der Stammesmuskulatur. *Im Stehen und leicht gebückter Haltung:* Deutliche Lendenlordose, beidseits der Lendenwirbelsäule deutlicher Dermographismus. Druckempfindlichkeit seitlich über L 4. Perkussionsschmerz über L 2 und 3. Achsendruckschmerz an derselben Stelle. Leichte Hyperästhesie links, welche gegen die Sakralgegend zunimmt. Rechts vom Promontorium wurde eine rundliche, ziemlich tief liegende, pralle Resistenz von etwa Pflaumengröße getastet und als ein Hämatom interpretiert. Reflexe normal.

Die Beschwerden gingen auf anfängliche Schonung, dann Gymnastik und Diathermie zurück, so daß Pat. am 29. März 1933 in gebessertem Zustande entlassen werden konnte.

Der Verlauf zu Hause war ein wechselnder. Die Kreuzschmerzen traten von Zeit zu Zeit immer wieder auf, und Pat. trat im Februar 1934 eine zweite Kur auf Sonnmatt an.

Befund vom 15. Februar 1934. Linker Darmbeinkamm o. B., dagegen linke Lumbalmuskulatur durckempfindlich. An den entsprechenden Stellen rechts größere Druckempfindlichkeit und sofortige Muskelkontraktion auf Druck. Die druckempfindlichste Stelle ist unterhalb der Krista gegen das Sakrum zu ungefähr 5-Rappenstück-groß. Links der Wirbelsäule handbreite Hyperästhesiezone von der untersten Rippe bis in die Glutealgegend. Lendenlordose ist geringer, die Beweglichkeit besser geworden.

Subjektiv bestanden noch immer Beschwerden bei langem Sitzen und Gehen. Wechseln der Stellung wurde als wohltuend empfunden.

Röntgenbefund:

A.-p.-Aufnahme in Warnerlage: Lendenwirbelsäule o. B. Am oberen Ende der rechten Synchondrosis sacroiliaca findet sich ein kleiner, dreieckiger und scharfrandiger Knochenschatten; beide Ligg. ileolumbalia sind als ganz feine Schatten erkennbar.

Aufnahme in Fechterstellung zu Obs. 3

Die *Seitenaufnahme* ergibt durchaus normale Verhältnisse, insbesondere keine Anhaltspunkte für Spondylolisthesis.

Bei der *Aufnahme in Boxerstellung* ist das Knochenfragment gut erkennbar. Das Knöchelchen in der rechten Synchondrosis erweckt den Eindruck einer alten und schon ausgeschliffenen Knochenaussprengung. Von den Ligg. ileolumbalia ist nur das rechte andeutungsweise erkennbar, dagegen ist bei Aufnahme in Fechterstellung an dessen Ansatzstelle an der Krista eine Kalkauflagerung deutlich sichtbar.

Die Veränderungen der Ligg. ileolumbalia wurden vom Röntgenologen als Beweis für eine alte Verletzung der Synchondrosis sacroiliaca, neben der Knochenaussprengung, angenommen. Die Pat. ist seit Frühjahr 1935 ziemlich beschwerdefrei und kann ihrer täglichen Beschäftigung nachgehen.

Das Unfallereignis, welches hier im Spiele ist – Fall aufs Gesäß in fast sitzender Stellung auf unebenem Boden – kann geradezu als charakteristisch für Schädigungen zwischen Beckenring und Wirbelsäule bezeichnet werden. Ohne Zweifel hat denn auch hier eine direkte Verletzung des Ileosakralgelenkes, nicht etwa nur des Bandapparates, sondern der Gelenkflächen selber stattgefunden und dies bei einer grazilen Person, bei welcher wir wahrscheinlich mit Recht eine bestimmte Hypoplasie des Halte- und Stützapparates annehmen dürfen. Für eine Sacrocoxitis tuberculosa, die vielleicht hier hätte in Frage gestellt werden können, fehlten während des Verlaufes jegliche Anhaltspunkte. Leider ist allerdings auch in diesem Falle wieder kein genauer Anfangsbefund vorhanden, so daß es sich hier wiederum retrospektiv mit

Sicherheit nicht mehr entscheiden läßt, ob schon vor dem Unfalle irgendwelcher krankhafter Zustand bestanden hat. Die Diagnose wurde erst 3 Jahre später an Hand von eingehenden Röntgenuntersuchungen gestellt. Dennoch glaube ich, daß auch die Verdickung der Ligg. ileolumbalia, von denen namentlich das rechte befallen zu sein scheint, sozusagen als direkte Folge des Unfalles bezeichnet werden darf. Die noch längere Zeit nach dem Unfalle tastbare Resistenz, die unter anderen Umständen auch etwa einen tuberkulösen Abszeß vermuten ließe, läßt in der Tat in diesem Falle auf eine seinerzeitige Hämatombildung und demnach mehr oder weniger ausgedehnte Zerreißungen schließen.

Als bezeichnende Symptome möchte ich hier den lokalen Druckschmerz, die Beschwerden beim Sitzen und Autofahren, allgemein beim längeren Verbleiben in derselben Stellung hervorheben. Auch deren auf lange Zeitspanne verteiltes Abklingen und Wiederanschwellen verdient erwähnt zu werden. Nach mündlicher Mitteilung von Dr. *Grote* wurde von ihm in ähnlichen Fällen öfters ein längeres freies Intervall zwischen einer ersten Schmerzattacke und weiteren Schmerzperioden beobachtet.

Obs. 4. M., Lilly, 43jährig, Lehrerin. (Pat. des physikalisch-therapeutischen Institutes Zürich.)

Im Alter von 10 Jahren Amputation sämtlicher Zehen des linken Fußes. Häufige, gewöhnlich im Februar auftretende Halsentzündungen. 1918 Grippe und vor 3 Jahren Hexenschuß. 1933, Sommer oder Herbst, Sturz mit dem Fahrrad. Seitliches Auffallen auf dem Boden. Multiple Schürfwunden, die von der Pat. nicht mehr lokalisiert werden können. 1933, Weihnachten. Während 10 Tagen in Skiferien. Als Anfängerin häufige Stürze. Eines Tages auf einmal an Hinterseite des linken Beines heftiger Schmerz, der am folgenden Tag durch einen solchen am äußeren linken Fußknöchel abgelöst wurde. In der Folgezeit hauptsächlich Beschwerden, nunmehr eher im Kreuz, beim Turnen. Pat. wurde von Kollegen auf den veränderten Gang aufmerksam gemacht. Sie wurde als Neuralgia ischiadica behandelt. Nach einer heftigen Schmerzattacke im April 1934 wurden verschiedene Bade-, Schlammbäder- und Terrainkuren versucht. Die Pat. war so zeitweise wieder ziemlich beschwerdefrei, so daß sie sogar kleinere Fußtouren ausführen konnte.

1935, April. Erneute Schmerzattacke, die auch mit dem früher wirksamen Sinodin nicht mit Erfolg angegangen werden konnte. Pat. wurde deshalb in das physikalisch-therapeutische Institut Zürich eingewiesen.

Aus dem *Eintrittsstatus vom 3. Juni 1935* ist festzuhalten: Schmerzen im Kreuz, hauptsächlich nachts; Pat. kann nur auf der rechten Seite liegen. Neben einer etwas erhöhten Blutsenkungsgeschwindigkeit, normaler Blut- und Urinbefund. Tonsillen zerklüftet, leichte Struma diffusa, Muskulatur im allgemeinen von gutem Tonus. *Wirbelsäule und Becken:* Starke links konvexe Skoliose der oberen Lumbal- und der unteren Thorakalwirbelsäule. Rumpfbeugen vorwärts etwas eingeschränkt, Rumpfneigen seitwärts normal. Deutliche *Druckempfindlichkeit über dem linken Ileosakralgelenk*, dem 3. und 4. Lumbalwirbel und der oberen Partie des Sakrum. Kein Stauchungsschmerz. Ischiadikusdruckpunkte links oben vorhanden. Maximale Flexion im linken Hüftgelenk schmerzhaft. Lasègue negativ. Reflexe normal. Keine Sensibilitätsstörungen.

Die angewandte Therapie mit Massage und aktiver Uebungstherapie hat in der relativ kurzen Zeit von 5 Wochen bedeutende Besserung gebracht. *Klinischer Befund vom 16. Juli 1935.* Geringere Skoliose bei gleichgebliebener Lendenlordose. Gang etwas weniger wackelnd. Rumpfbewegungen fast normal und nicht schmerzhaft. Außer einem geringen Schmerz bei Verdrehung gegen die Sagittalebene fallen die Untersuchungen nach *Bragard-Massart* negativ aus. Beim Schwingen des linken

Beines im Stand ist ein im linken Ileosakralgelenk lokalisiertes Knacken selbst ohne Stetoskop deutlich hörbar. Druckschmerzhaftigkeit über dem linken, angedeutet auch über dem rechten Ileosakralgelenk und dem oberen Teil des Sakrum. Lasèguesches und Bragardsches Zeichen negativ. Dagegen bestehen eine geringe Hypästhesie im Bereiche der linken Großzehe (N. peronaeus prof.) und Druckempfindlichkeit des Nervus peronaeus am Fibulaköpfchen.

A.-p.-Aufnahme zu Obs. 4 (Frühjahr 1934)

Radiographien. Die *a. p.-Aufnahme* vom Frühjahr 1934 ergibt in klarer Weise eine «disjonction sacroiliaque». Die beiden Ileosakralgelenke sind geradezu klaffend, wobei der Verband links noch etwas lockerer zu sein scheint als rechts. Das leicht hyperbasale Sakrum ist sozusagen zwischen den Darmbeinen aufgehängt. An den Darmbeinkämmen sind beidseitig symmetrisch, genau an den Ansatzstellen der Ligamenta ileolumbalia, lokalisierte, schnabelförmige Auflagerungen sichtbar. Eine gleichförmige Ausladung findet sich auch an der Spina iliaca ant. sup. rechts. Es bietet sich somit das typische Bild des «Stachelbeckens». Der Pfannenrand des rechten Hüftgelenkes zeigt eine geringgradige arthronotische Zacke. An der Lendenwirbelsäule tritt die links konvexe Skoliose verbunden mit einer geringen Torsion hervor. Die *seitliche Aufnahme* ergibt ein eher gerades, also dem fötalen Typus nahestehendes, Kreuzbein und eine gewisse Langform der Lendenwirbel. Eine Spondylolisthesis besteht nicht. Die *Aufnahmen vom Juli 1935* lassen sodann einen ziemlich identischen Befund erheben. Interessanterweise sind nun aber die beiden Ligg. ileolumbalia als feine Streifen zwischen den Querfortsätzen von L 5 und den schnabelförmigen Auflagerungen an den Ansatzstellen und Teile der Ligg. ileosacralia deutlich erkennbar.

Die Skoliose der Lendenwirbelsäule ist gleich geblieben, währenddessen die Torsion stärker hervortritt und gewisse spondylotische Veränderungen unverkennbar sind.

Die Diagnose «Lockerung der Ileosakralgelenke» ist gestützt auf die angeführten

Röntgenresultate sowie den klinischen Befund und Verlauf gesichert. Die statische Einheit der unteren Extremitäten wurde bei der verhältnismäßig jungen, unverheirateten Patientin durch die Zehenamputation sehr frühzeitig gestört. Die beschriebene Form des Kreuzbeines, sehr wahrscheinlich verbunden mit einer gewissen Minderwertigkeit des Bandapparates hat schon primär zu einer mangelhaften Fügung des Beckenringes geführt. Der Sturz vom Fahrrad und die häufigen Stürze beim Skifahren stellten überdies weitere Schädigungsmöglichkeiten dar und konnten eine Verschlimmerung des Zustandes verursachen. Schwieriger ist zu entscheiden, in welchem Grade oder ob überhaupt die regelmäßig im Februar aufgetretene Halsentzündung am Aufflackern der Schmerzen mitschuldig war. Auffallend ist jedenfalls, daß die Halsentzündung sich regelmäßig im Februar-März einstellte und im April von einer Schmerzattacke in der Lumbosakralgegend gefolgt war.



A.-p.-Aufnahme zu Obs. 4 (Juli 1935)

Der heutige Status kann somit als das Resultat von chronischer Traumatisierung infolge von statischen Störungen und einer Anzahl von «akuten Mikrotraumen» bei einem bestehenden Locus minoris resistentiae und vielleicht zeitweise bestehender Infektarthritis aufgefaßt werden.

Die Anamnese und der klinische Verlauf enthalten einige charakteristische Momente: Unfallmechanismus; Schmerzattacken mit gewissen Brückensymptomen, die zeitweise auch eingreifenden Behandlungsmethoden nicht wichen und eigentlich schlecht auf die massenhaft verabreichten Antineuralgika ansprachen; Hauptbeschwerden beim Sitzen; konstante Druckschmerzhaftigkeit namentlich über dem linken Ileosakralgelenk; der wackelnde Gang, als Folge der typischen Bewegungseinschränkungen und Krepitieren im linken Ileosakralgelenk. Die heute hauptsächlich noch nachts auftretenden Schmerzen sind offenbar muskulär bedingt und müssen als Ermüdungsschmerz aufgefaßt werden. Für diese Auffassung spricht auch die Tatsache, daß durch systematisches Training der im weitesten Sinne beteiligten Muskeln eine sehr befriedigende Besserung erzielt werden konnte.

Obs. 5. M., Helene, 23jährig, Sertiseuse. SUVA Sch. Nr. 10395/31 Aarau.

Aus der persönlichen Anamnese ist weiter nichts bekannt. Keine Schwangerschaften.

29. August 1931. *Unfall:* Sturz über eine Felswand von ca. 10–12 m Höhe beim Beerenpflücken. Rippenfrakturen links mit Hämatothorax, Weichteilwunde auf dem Kopfe, Hämatom der Dura mater sin. durch Radiographie festgestellt. Verunfallte war ca. 5 Wochen hospitalisiert. Sie klagte nach der Entlassung aus dem Spital beständig über Schwäche und Schmerzen im Rücken im Bereiche der erwähnten Rippenfrakturen; Versuch der teilweisen Arbeitsaufnahme am 9. November 1931 mißlang.

17. November 1931. *Kreisärztliche Untersuchung:* Vermehrte Lendenlordose und nach rechts konvexe Kyphoskoliose der mittleren Brustwirbelsäule bei einer etwas grazilen und blassen Pat. Leichter Gibbus über Th 6. Kompression des abgeflachten, leicht asymmetrischen Thorax nicht schmerzhaft. Dagegen sind die in Angularlinie rechts von 5.–8. Rippe fühlbaren Verdickungen auf Druck schmerzhaft. Rechte Lunge zeigt geringe Verschieblichkeit, leichte Dämpfung, abgeschwächtes Atmen und exspiratorisch feines pleuritisches Reiben. Th 5–7 auf Druck und Beklopfen schmerzhaft. Ebenso löst axialer Druck vom Scheitel und von den Schultern aus, in diesem Bereiche Schmerzen aus. Rumpfbeugen vorwärts unter Versteifung der Brustwirbelsäule bis 15 cm Fingerbodendistanz, rückwärts nur wenig eingeschränkt, nach links ca. 30 und nach rechts ca. 25 Grad. Torsion beidseits normal.

Ventro-dorsale Aufnahme der Lendenwirbelsäule zu Obs. 5

Neurologische Störungen nicht vorhanden.

Röntgenbefund: An der Brustwirbelsäule sind an drei Wirbeln leichte Kompressionsschädigungen nachweisbar, die vom Röntgenologen als frische Schädigungen angesehen werden. Die obere Endplatte von L 2 scheint ein Schmorlsches Knötchen zu tragen. Der Bogen von S 1 ist offen. Die beiden Ligg. ileolumbalia sind als massige Verschattungen gut sichtbar.

Der Pat. wurde nach Absolvierung einer Badekur wegen Residuen nach Rippenfrakturen und Stauchung der Wirbelsäule eine Uebergangsrente 20 und 10% für je 3 Monate zugesprochen. Die totale Arbeitsunfähigkeit dauerte vom 29. August 1931 bis 7. Februar 1932.

Die deutlichen Veränderungen der Ligg. ileolumbalia stellen in diesem Falle einen Zufallsbefund dar. Obwohl das erlittene Trauma sicher eine allgemeine «Erschütterung» bewirkte und die Möglichkeit einer Ueberleitung der Stauchung auf die Lendenwirbelsäule und das Becken gegeben war, wurden in dieser Richtung nie Beschwerden genannt, noch wurde ein diesbezüglicher objektiver Befund erhoben. Die Veränderungen wurden vielmehr ungefähr 2½ Monate nach dem Unfalle röntgenologisch bei einer jungen Patientin von grazilem Habitus, bei welcher keine Geburts- oder Schwangerschaftsschädigungen möglich waren, als Nebenbefund aufgedeckt. Von durchgemachten Infektionskrankheiten ist nichts bekannt. Obwohl die Spaltbildung am ersten Kreuzbeinwirbel als ein durch ein Trauma leicht beeinflußbarer Locus minoris resistentiae aufzufassen ist, sind nach dem Unfalle keinerlei Kreuzbeschwerden aufgetreten. Es dürfte denn auch die Statik vor dem Unfalle nicht wesentlich beeinträchtigt worden sein, denn hätten irgendwelche diesbezügliche Beschwerden bestanden, so wären sie von der zu Ueberwertung neigenden Patientin bei diesem Anlasse bestimmt geltend gemacht worden.

Für die Aetiologiefrage ist dieser Fall somit ohne Bedeutung. Dagegen scheint er mir röntgenologisches Interesse zu besitzen und auf die Tatsache hinzuweisen, daß solche Veränderungen doch auch ohne Beschwerden zu verursachen bestehen können. Andererseits läßt er angesichts des doch schweren Unfallereignisses einen ausführlichen ersten Untersuchungsbefund des ganzen Körpers unter Angabe auch der negativen Wahrnehmungen vermissen. Wären gerade in diesem Falle, der übrigens mit verschiedenen Unklarheiten gespickt ist, weitere Begutachtungen nötig geworden, so hätte gerade auch diese nachträgliche Feststellung dieser Veränderung in unfall-medizinischer Hinsicht zu großen Schwierigkeiten führen müssen.

Obs. 6. K., Celestine, 59jährig, Hausfrau.

Als Kind viel Ohrenschmerzen. Nach der Schule hat Pat. bis zur Verheiratung bei bester Gesundheit als Dienstmädchen gedient. Trägt seit 20 Jahren ein Bruchband. 5 ausgetragene Schwangerschaften, 3 Frühgeburten jeweils im 3. Monat. Habe hin und wieder etwas Kreuzweh gehabt, aber unbedeutender Natur.

7. Dezember 1931. *Unfall:* Auf der Straße durch Motorradfahrer von hinten her angefahren. Oberflächliche Verletzungen im Gesicht, rechtes Tuber ischii druckempfindlich und darüber gelegene Schürfung. Seitliche Beckenkompression nicht schmerzhaft. Abdomen o. B. Linker Unterschenkel ausgedehnte Varicositas. Sensorium frei. Tags darauf Kreuzschmerzen und Schmerzen im Kopf und Nacken.

9. Dezember 1931. Keuzschmerz nach rechts ausstrahlend, Dornfortsatz von L 5 druckempfindlich, ausgeprägte Lendenlordose. Pat. war in der Folgezeit subfebril und klagte hauptsächlich über Schwindelgefühle. Bettruhe von 4 Wochen.

Diagnose: Commotio cerebri, Kontusion von Lendenwirbelsäule und Gesäß.

März 1932. Hypertonie von 170 mm Hg, klagt abwechselnd über Kreuzschmerzen und Schwindel.

Die *Radiographien* zeigen keine Zeichen von frischen Verletzungen, wohl aber arthrotische Zacken im Bereiche der Lendenwirbelsäule und eine kleine Verkalkung in der Bandscheibe Th 12/L 1. Das linke Lig. ileolumbale tritt in Hantelform stark hervor. Nach der sichtbaren Struktur scheint es bereits verknöchert zu sein, und bildet eine feste Brücke zwischen Querfortsatz und Darmbeinkamm. Das rechte imponiert als ziemlich breites Band, das sich allerdings nicht bis zum Darmbeinkamm verfolgen läßt; es ist ebenfalls verkalkt. Der 5. Lendenwirbel und das Sakrum scheinen rechts etwas tiefer zu stehen als links, wodurch eine gewisse Schrägstellung zustande kommt. Der obere noch sichtbare Teil der Ileosakralgelenke zeigt keinen abnormen Befund.

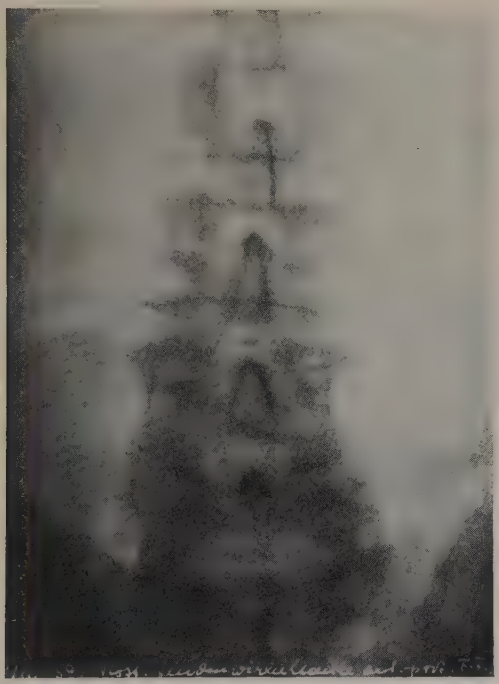

Ventro-dorsal-Aufnahme der Lendenwirbelsäule zu Obs. 6

Eine zur gleichen Zeit ausgeführte spezialärztliche Ohrenuntersuchung ergab ausgedehnte Residuen einer alten Otitis media dextra.

Pat. mit den Leistungen der Haftpflichtversicherung nicht einverstanden, war auf dem Punkte einer Unfallneurose zu verfallen. Da sie noch heute dieselbe Stellung einnimmt, konnte die Nachuntersuchung nur in beschränktem Maße erfolgen. Sie hält sich noch jetzt für nicht voll arbeitsfähig, trotzdem ihr Mann lobend hervorhebt, «seine Frau arbeite noch heute wie ein Roß».

In der Anamnese dieser Pat. von etwas untersetztem, pyknischem Habitus finden wir eine offenbar hartnäckige, chronisch verlaufene Otitis media dextra, sowie ins-

gesamt 8 Schwangerschaften bei stets schweren körperlichen Anstrengungen. Das hin und wieder aufgetretene «Kreuzweh» würde an und für sich bei einer Bauernfrau nichts Besonderes bedeuten, wenn nicht gleichzeitig Veränderungen wie beidseitige starke Platyspodie, Hängebauch und allgemeine Adipositas bestünden. Der heute auffallend wackelnde Gang und die ausgesprochene Lendenlordose haben ihre Ursache zweifellos in Schädigungen des statischen Systems. Vielleicht deuten sogar auch die seit 20 Jahren bestehenden Inguinalhernien auf eine gewisse Hypoplasie des Bindegewebesystems hin.

In diesem Zustande hatte Pat. das schon genannte Trauma erlitten. Der klinische Befund und Verlauf gaben keine Anhaltspunkte für frische Verletzungen im Bereiche der Ileosakralgelenke. Die Bänderveränderungen wurden erst 3 Monate nach dem Unfalle an Hand der Radiographien festgestellt. Obschon die linke Seite bedeutend stärker verändert ist, als die rechte, waren die Schmerzen stets mehr rechts am Orte des Anpralles und der Kontusion lokalisiert.

Die Bandverknöcherung links und die Verkalkung rechts haben sich kaum in drei Monaten derartig herausbilden können. Sie dürfen nicht als Folgen des Unfalles bewertet werden. Sie sind vielmehr während mehreren Jahren durch fortwährende «Traumatisierung» des Bandapparates der Ileosakralgelenke und vielleicht auch der Gelenke selber einerseits infolge von Ueberbeanspruchung durch strenge, viel in gebückter Stellung verrichtete Arbeit, und durch 5 Geburten und andererseits durch statische Störungen infolge von 8 Schwangerschaften, von hochgradiger Platyspodie, Spondylosis lumbalis def. und Hängebauch entstanden.

Ob auch Schädigungen der Ileosakralgelenke selber stattgefunden hatten, ließ sich leider röntgenologisch nicht mehr nachweisen, da jetzt durch die Erstellung einer weiteren Radiographie das mehr oder weniger restituierte «psychische Gleichgewicht» der Patientin wieder hätte gestört werden können. Die angeführten röntgenologischen und klinischen Tatsachen scheinen mir aber die Annahme von solchen infolge angehäufter «Mikrotraumen» zu rechtfertigen. Dabei ist nicht ohne weiteres auszuschließen, daß die chronische Ohreiterung in einer gewissen Zeit als Primärherd für eine in den Ileosakralgelenken lokalisierte Infektarthritis Geltung hatte und daß diese wiederum etwas zur Entstehung der Veränderungen beitrug.

Obs. 7. Bl. R., Frau, 1875, Druckereihilfsarbeiterin.

Unfall: 29. Dezember 1933 durch Ausrutschen auf einer vereisten Stelle und Auffallen auf linke Gesäßhälfte und Lende. Schmerzen aber angeblich mehr in der rechten Glutealgegend. Bei der ersten Konsultation, Januar 1934, klagte Pat. über Schmerzen in der linken Beckenseite, im Kreuz und in der rechten Unterbauchgegend. Dieser Schmerz in der rechten Beckenhälfte soll noch mehrere Wochen bestanden haben. Beim Sitzen habe sie ein Gefühl gehabt, als ob etwas nach vorne drängte und steche. Beim Stehen sei der Schmerz in das gleichseitige Bein ausgestrahlt. Der vom Arzte festgestellte Befund lautete: Druckempfindlichkeit der rechten Gluteal- und Kreuzbeingegend, leichte Weichteilquetschung und ziemliche Druckempfindlichkeit der rechten Unterbauchgegend. Ende Januar 1934 wurden eine Versteifung der Wirbelsäule und Druckempfindlichkeit des linken hinteren Darmbeinkammes festgestellt und im März wurden die angeblich noch starken Beschwerden auf eine hochgradige in den Ileosakralfugen und der Lendenwirbelsäule lokalisierte Arthrosis zurückgeführt. Die Frage des direkten Zusammenhanges der derzeitigen Beschwerden mit dem erwähnten Trauma wurde verneint.

In bezug auf die persönliche Anamnese verdienen einige Punkte festgehalten zu werden. Pat. soll oft an rheumatischen Schmerzen im Kreuz gelitten haben. Im Alter von 28 Jahren hatte sie nach einer Frühgeburt (mens V) eine Bauchfellentzündung,

die ca. 8 Wochen gedauert haben soll, durchgemacht. Ueber die Zahl der übrigen Schwangerschaften und Geburten ist nichts weiter bekannt.

Die klinische Untersuchung, durch die starke Adipositas erschwert, ergab auch in der Folge keine Anhaltspunkte für eine Wirbelsäulenverletzung. Irgend ein entzündlicher Prozeß konnte an Hand der Laboratoriumsuntersuchungen ausgeschlossen werden. Ebenso konnten neurologisch keine Symptome für eine Neuralgia ischiadica erkannt werden. Eine eingehende spezialärztliche, gynäkologische Untersuchung hat außer einem leichten Descensus nebst Rechtsverlagerung des Uterus keine pathologischen Veränderungen ergeben. Der Gynäkologe äußerte sich dahin, daß die angegebenen Beschwerden von Seiten der Genitale keine Erklärung fänden. Eine auffallende Oesteoporose des Kreuzbeines, die durch alle Radiographien aufgedeckt wurde, gab Veranlassung dazu, auch den Kalkstoffwechsel einer näheren Prüfung zu unterziehen. Die diesbezüglichen Untersuchungen ergaben jedoch keine Abweichungen von den Normalwerten und haben somit den Verdacht auf eine frische Knochenerkrankung entkräftigt. Dagegen ergab eine internistische Spezialuntersuchung nebst bestehender Fettsucht, eine ausgesprochene chronische Erkrankung der Kreislauforgane mit Blutdrucksteigerung und Stauungserscheinungen, Vergrößerung des Herzens und der Leber, und eine geringgradige Anämie.

Die im Zeitraume vom 25. Januar 1934 bis 23. April 1935 zu verschiedenen Zeitpunkten hergestellten Radiographien haben endlich ein überaus buntes Bild ergeben.

A.-p.-Aufnahme zu Obs. 7

Brustwirbelsäule: Knöcherne Wucherungen im Sinne der Spondylosis chron. deformans.

Lendenwirbelsäule:

a) Ein Lendenwirbel fehlt. Es dürfte sich um Thorakalisierung von L 1 handeln.
b) Starke Lordosierung. Die ausgesprochene Lordose kann aber nicht die Annahme einer Spondylolisthesis rechtfertigen.
c) Ausgesprochene spondylotische Veränderungen im ganzen Lendenabschnitt, ganz besonders starke Deformation vonL 2 und hervortretende Knochen wucherungen zwischen L 5 und L 4.
d) Schiefstellung von L 4 und auffallend starke Torsion von L 5 nach vorn, bei soweit intaktem Lumbosakralgelenk.
e) Intervertebralräume auffallend hoch und unregelmäßig gestaltet.

Lumbosakralregion:

a) Starke Unregelmäßigkeit und Verwaschenheit.
b) *Feste Verknöcherung der Ligg. ileolumbalia beidseits*, die gleichzeitig von L 5 und L 4 abgehen.
c) Starke nasenförmige Ausziehung des unteren Randes von L 5, welche durch schräge Projektion eine Knochenbrücke zwischen L 5 und Sakrum vortäuscht.
d) Offenes Sakrum.
e) Ausgesprochene Osteoporose des ganzen Sakrum, vor allem der Kreuzbeinflügel.

Hüftgelenke: Ohne abnormen Befund.

Die Röntgenbilder haben demnach keinerlei Zeichen für eine progrediente Knochenerkrankung, geschweige denn Anhaltspunkte für eine akut-traumatische Schädigung dieses Skelettabschnittes ergeben. Die aufgedeckten Veränderungen wurden vom Begutachter, Prof. *Iselin*

1. als Deformationen auf dem Boden einer ausgesprochenen Knochenweichheit in jüngerem Alter;
2. als krankhafte Veränderungen im Sinne der Spondylosis chron. def. und langsamer Demineralisation infolge ungewöhnlicher statischer Beanspruchung der betreffenden Teile, und
3. als Entwicklungsstörungen,

angesehen und nur insofern mit dem angeschuldigten Trauma in Zusammenhang gebracht, als daß vielleicht einzelne oder die Gesamtheit dieser Veränderungen einen gewissen Locus minoris resistentiae darstellen konnte.

Der Begutachter verlangte ausdrücklich mit Recht die scharfe Ausscheidung dieser Erscheinungen von den angeblichen Unfallfolgen. Für die Beurteilung der Bandverknöcherungen ist von Wichtigkeit, daß sie auf allen Röntgenbildern, auch auf den ersten relativ frühzeitig angefertigten, sichtbar sind. Sie hätten sich im Zeitraume zwischen Unfall und erster Röntgenkontrolle nicht in diesem Ausmaße bilden können. Diese Bandverknöcherungen sind einwandfrei als Folgezustände der erwähnten, krankhaften Veränderungen und Entwicklungsstörungen aufzufassen. Es ist interessant, daß in diesem Falle der Kalkstoffwechsel Untersuchungen unterzogen wurde. Die Tatsache, daß diese Untersuchungen stets normale Werte ergeben haben, spricht für unsere Ansicht, nach welcher der Kalkstoffwechsel bei diesen Bandverknöcherungen kaum eine Rolle spielen dürfte.

Obs. 8. H., Emma, Frau, 48jährig.

Die persönliche Anamnese enthält keine besondere Erkrankungen. Dagegen hat Pat. 3 Schwangerschaften und Geburten durchgemacht. Seit der 2. Geburt im Jahre 1925, die überaus «streng» gewesen sein soll, leidet Pat. beständig an Kreuzschmer-

zen. Der Kreuzschmerz soll unmittelbar nach der Geburt aufgetreten sein. Pat. hat nach ihren Aussagen nie einen Unfall erlitten. Zur Zeit steht sie wegen klimakterischen Beschwerden in ärztlicher Behandlung. Die gewisse Zeit nach der 2. Geburt, also dem zeitlichen Ausgangspunkte der Kreuzschmerzen, angefertigte Radiographie läßt beide Ligg. ileolumbalia deutlich erkennen. Die Ileosakralgelenke zeigen auf dem betreffenden Bilde keine groben Veränderungen, dagegen besteht offener Bogen von S 1.

Auch die klinische Untersuchung ergibt zurzeit keine Anhaltspunkte für eine erhebliche Schädigung der Ileosakralgelenke. Ein leichter Druckschmerz über dem Gelenk links muß bei der psychischen Einstellung der Pat. mit Vorsicht bewertet werden. Die Genitale weisen keinen abnormen Befund auf.

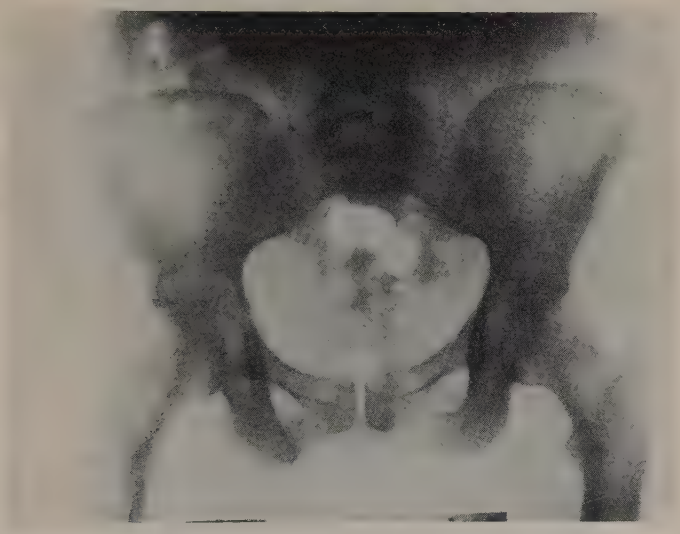

A.-p.-Aufnahme zu Obs. 8

Die Aetiologie der Bandverknöcherungen ist in diesem Falle etwas unklar. Sie dürfte am ehesten in summierten Geburtsschädigungen und evtl. einem akuten Geburtstrauma während der 2. Geburt gesehen werden. Die anschließend aufgetretenen Kreuzschmerzen lassen denn auch gewisse Schädigungen der Ileosakralgelenke als wahrscheinlich erscheinen, auch wenn diese heute röntgenologisch nicht hervortreten.

Obs. 9. Schwester K.

Die letzte Beobachtung, Prof. *Iselin*, stellt im Röntgenbefunde eine Verknöcherung des Lig. ileosacrale bei einer Krankenschwester dar. Die Radiographien wurden zur Klärung der bestandenen, hartnäckigen Lumb- und Sakralgie aufgenommen.

Pat. wurde intern und gynäkologisch untersucht. Als Ursache der hartnäckigen Beschwerden wurde schließlich die festgestellte rezidivierende Anämie – Hämoglobinsenkungen bis 40% – angenommen. Die Beobachtung ist namentlich für die Beurteilung und Behandlung solcher Beschwerden interessant. Die Schmerzen ließen

nämlich nach einer auf das Lerichesche sympathische Lumbalganglion applizierte Anästhesie mit 1% Novokainlösung nach und blieben unter Bekämpfung der Anämie (Bluttransfusion etc.) für längere Zeit weg.

Der Fall scheint mir besonders deutlich darzutun, daß der Kreis der differentialdiagnostischen Erwägungen nie weit genug gezogen werden kann, und daß subjektive Beschwerden nicht einfach kritiklos mit festgestellten morphologischen Veränderungen in Zusammenhang gebracht, oder gar sofort damit erklärt werden dürfen.

A.-p.-Aufnahme zu Obs. 9

Wenn wir die angeführten Fälle in die Zusammenstellung der Literaturfälle einreihen, so erhalten wir folgendes Bild:

	Geschlecht		
	Männlich	Weiblich	Total
Literaturfälle . . .	14	23	37
Eigene Fälle . . .	1	7	8
	15 = 33,3%	30 = 66,7%	45

Alter

	bis 20 Jahre		21–30 Jahre		31–40 Jahre		41–50 Jahre		51–60 Jahre		61–75 Jahre		Total
	m.	w.	m.	w.	m.	w.	m.	w.	m.	w.	m.	w.	
Literaturfälle . .	—	2	2	2	—	4	5	7	5	5	2	3	37
Eigene Fälle	—	—	—	3	1	—	—	2	—	2	—	—	8
		2	2	5	1	4	5	9	5	7	2	3	—
	2		7		5		14		12		5		45

Lokalisation

	Einseitig	Doppelseitig	Total
Literaturfälle	16	21	37
Eigene Fälle	3	5	8
	19	26	45

In bezug auf das Alter und die Lokalisation ergeben sich keine wesentlichen Unterschiede, wohl aber inbetreff des Geschlechtes. In dieser Hinsicht ist es auffällig, daß das weibliche Geschlecht mit 7 gegenüber nur 1 männlichen Vertreter überwiegt. Es ist dies um so interessanter, da das gesichtete Material fast ausschließlich aus Unfallpatienten besteht und somit das männliche Geschlecht im ganzen weitaus vorherrscht.

Diese Beobachtung ist von Bedeutung und dürfte doch auf eine beim weiblichen Geschlecht bestehende «Disposition» im besprochenen Sinne hindeuten.

Die beschriebenen Fälle, in deren Großzahl ein Trauma vorkommt (in 7 von 9 Beobachtungen) weisen mit Deutlichkeit darauf hin, daß diese Bandveränderungen lediglich als Symptom und nicht als Krankheitsbild sui generis bewertet werden dürfen. Die zusammengestellten «Hauptbefunde» mögen dies illustrieren:

Fa l 1. Leichtere spondylotische Veränderungen der Lendenwirbelsäule; Kallusbildung am Sakrum.

Fall 2. Lockerung des linken Ileosakralgelenkes, deutliche Spondylarthrosis der Lendenwirbelsäule.

Fall 3. Aussprengung aus der Gelenkfläche des rechten Ileosakralgelenkes.

Fall 4. Ausgeprägte beidseitige Lockerung der Gelenke, «sacrum basculé», leichte arthrotische Veränderungen an der Lendenwirbelsäule und dem rechten Hüftgelenk.

Fall 5. Multiple Kompressionsschädigungen der Brustwirbelsäule.

Fall 6. Stark ausgeprägte Spondylarthrosis der Lendenwirbelsäule.

Fall 7. Auf die ganze Wirbelsäule ausgedehnte Spondylosis chron. def., Entwicklungsstörungen und Deformationen.

Fall 8. Offener Bogen von S 1.

Hinsichtlich der Untersuchungsmethoden und der Symptomatologie, welche in der Literatur angegeben worden sind, konnten weitgehende Uebereinstimmungen festgestellt, oder vielmehr fast durchwegs jene bestätigende Beobachtungen gemacht werden.

Die Diagnose einer Veränderung dieses Beckenbandes hat sich nach dem Gesagten fast ausschließlich auf das *Röntgenbild* zu stützen. *Reisner* fand unter 3500 Aufnahmen:

ein eben sichtbares Band in 3%
ein stark sichtbares Band in 0,8%
Verknöcherung . . . in ca. 0,4%

Er weist jedoch selber darauf hin, daß diese Einteilung keinen absoluten Wert besitze, da es sehr schwierig sei, auf der Radiographie zwischen Sichtbarwerden des Bandes und mehr oder weniger ausgeprägter Verkalkung zu unterscheiden, sondern lediglich dazu dienen soll, eine gewisse Uebersicht zu schaffen. Tatsächlich dürften die Prozentzahlen nach seinem Material auch noch etwas größer genommen werden, da sich unter den 3500 berücksichtigten Aufnahmen eine Anzahl befinden, die sich nur auf die Hals- oder Brustwirbelsäule beziehen.

Für die Röntgenaufnahme muß bei den bekanntlich sehr ungünstigen Projektionsverhältnissen die Technik, welche von *Iselin* seit 25 Jahren für die Darstellung der Ileosakralgelenke ausgeführt und des öftern demonstriert wurde und von *Warner* in letzter Zeit für die Darstellung des 5. Lendenwirbels angegeben worden ist, gefordert werden. Sie besteht darin, daß für die Dorsoventralaufnahme die Lendenlordose nicht nur vollständig auszugleichen, sondern geradezu im Sinne einer Kyphosierung des Lendenabschnittes zu korrigieren ist.

Allein auch bei dieser Aufnahmetechnik bleibt eine Anzahl der überaus mannigfachen Fehlerquellen bestehen. Als solche, die auch für die Darstellung der Ileosakralgelenke Bedeutung haben, sind zu nennen: kontrahierte Glutealmuskulatur, Verdichtungen – evtl. nach primärer Psoitis (*Klages*) – Verkalkungen oder echte Osteome nach Muskelhämatomen oder Abszessen im M. ileopsoas – nach *Klages* gehört dieser Muskel zu denjenigen Weichteilen, die sich am leichtesten darstellen lassen – Sakralisation von L 5, namentlich deren unvollkommene und einseitige, knöcherne Form, sowie Spondylosis deformans der Lendenwirbelsäule.

Noch wichtiger ist demnach die von *Iselin* angegebene und geforderte Schräg-Darstellung der Symphysis sacroiliaca. Die Aufnahmetechnik gestaltet sich dabei derartig, daß der senkrechte Strahl in Rückenlage diagonal durch die Symphyse geht. Die Darstellung beider Seiten ist dabei aus Gründen der Vergleichsmöglichkeiten unumgänglich.

Ein überaus demonstrativer Fall von *Lehmann*, bei welchem die a.-p.-Aufnahme sicher eine Bandverkalkung annehmen, die seitliche Aufnahme die Veränderungen jedoch eindeutig als Folgen einer bestehenden Spondylosis def. hervortreten ließ, scheint mir weiter auch die Forderung einer seitlichen Aufnahme vor allem bei gleichzeitigem Vorhandensein von spondylotischen und arthrotischen Veränderungen zu rechtfertigen. Eine seitliche Aufnahme muß selbstverständlich in allen denjenigen Fällen gemacht werden, bei welchen man an Hand der dorsoventralen Aufnahme oder Schrägaufnahme oder auch klinischen Anhaltspunkten eine Form- oder Stellungsabweichung des Sakrum oder des 5. Lendenwirbels vermutet.

Die Ligg. ileolumbalia erscheinen im Röntgenbild unter sehr variabler Form und Intensität. Die hauptsächlichsten Erscheinungsformen dürften in nachstehender Zusammenstellung erfaßt sein.

1. Sichtbarwerden des Bandes durch wolkige oder streifige Verschattung.

2. Deutliche Brückenbildungen in Form eines liegenden Dreieckes (*Doub*), eines zipfelmützenartigen Gebildes (*Simon*), einer schmalen ausgezogenen Spange, einer mit Einziehungen versehenen Verbindung, die sich zu deutlicher Hantelform gestalten kann, und endlich eines breiteren Bandes mit mehr oder weniger sichtbaren Zackenbildungen.

3. Konsolenartige Auflagerung und Kalk- oder Knochenleiste an der Ansatzstelle des Bandes an der Crista iliaca.

4. Mehr oder weniger scharf begrenzte, bandförmige, feste Brückenbildung, die deutliche Knochenstruktur erkennen lassen kann. Diese Form wird vor allem auch bei der Verknöcherung aller Bänder, der syndesmogenen Spondylosis, bei welcher fibrilläre Ossifikation aller Gelenke und Bänder vorliegt, in Erscheinung treten.

In allen denjenigen Fällen, in welchen eine Bandveränderung diagnostiziert ist und die Frage des Kausalzusammenhanges mit einem Trauma zur Diskussion steht, muß gemäß unseren Forderungen zur Anerkennung der traumatischen Genese der röntgenologischen Untersuchung der Ileosakralgelenke besondere Aufmerksamkeit geschenkt werden. Die diesbezügliche Aufnahmetechnik und das Beurteilen der Bilder werden im besonderen durch die Arbeit von *Bársony* und *Schulhof* vorgezeichnet; die Technik dürfte diejenige der Schrägaufnahme von *Iselin* in einem gewissen Sinne ergänzen.

Die ohrmuschelförmigen Gelenkflächen, welche in kranio-kaudaler Richtung konvergieren, zeigen neben anderen Unebenheiten zwei charakteristische Knickungen. Diese sind schon am anatomischen Präparat zu erkennen; sie unterteilen die Gelenkflächen in drei Abschnitte von etwas verschiedener Torsion, welche auch im Röntgenbild bei verschiedener Strahlenrichtung wieder mit verschiedener Deutlichkeit und Projektion hervortreten. Die beste Einsicht in die lumbosakralen und sakroiliakalen Spalten wird durch die sogenannte «Einblicksaufnahme» gewährt. Diese kommt durch den

vollständigen Ausgleich der Lendenlordose, oder wenn dies nicht gelingt, dadurch zustande, daß die Strahlenrichtung soweit kaudalwärts geneigt wird, bis diese zur kranialen Oberfläche des Sakrum parallel verläuft.

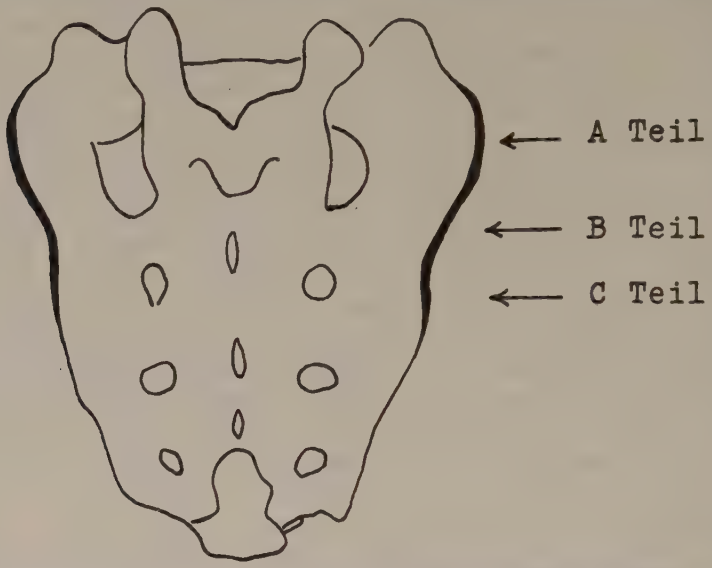

Rückseite des Kreuzbeines mit schematisch dargestellten Gelenkflächen
(Abb. 1. *Bársony* und *Schulhof*)
A-Teil steht parallel zur Kreuzbeinachse, B-Teil kranio-kaudal konvergierend
C-Teil wiederum parallel zur Kreuzbeinachse

Die Interpretation der so erstellten Bilder erfordert überaus große Erfahrungen; sie wird durch die genannte Arbeit bedeutend erleichtert und kann nach den in der Literatur auffindbaren Kriterien kurz folgendermaßen umschrieben werden:

Verschleierung der Gelenkfuge: Hydrops oder Hämatom im Gelenk, periartikuläre Schwellung oder Hämatom zwischen Knochen und Bändern, periarthritische Prozesse. Als Fehlerquellen müssen besonders die medial überschneidende Darmbeinschaufel, Psoasschatten und Verkalkungen in diesem Muskel und im Bandapparat berücksichtigt werden.

Erweiterung oder sogar *Klaffen* des Gelenkspaltes, was die Franzosen «disjonction sacro-iliaque» nennen, weisen auf eine Lockerung durch Schädigung des Band- und Stützapparates, Kapselverdickung oder Gelenkerguß hin. Bei Erweiterung darf also nicht unter allen Umständen ein Hydrops angenommen werden.

Verschmälerung des Gelenkspaltes spricht in bestimmter Weise, nebst Spornbildung am unteren Rande, für def.-arthrotische Prozesse. Sie kann

alle Zwischenstufen bis zur vollständigen Verklebung der Gelenkflächen, zur Verknöcherung und somit totalen Ankylosierung der Gelenkfuge aufweisen.

Der Röntgenbefund bei Sacrocoxitis tuberculosa ist andererseits meist eindeutig: Verwaschenheit, Destruktion und Erweiterung der Gelenkspalte, oft verbunden mit Verschiebungen in der Symphyse. Ein ähnliches Bild kann höchstens durch ein primäres oder aus der Nachbarschaft destruktiv einwucherndes Neoplasma entstehen.

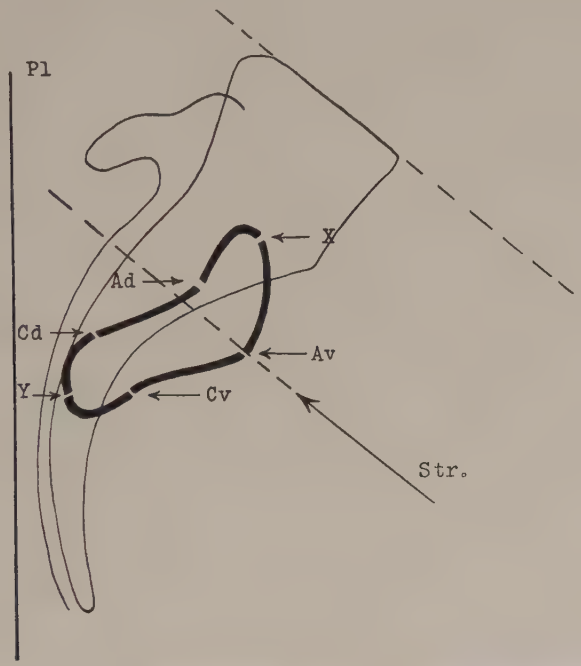

Aufnahmetechnik für die «Einblicksaufnahme» bei nicht ausgleichbarer Lendenlordose. Die Strahlenrichtung ist zur kranialen Oberfläche des Sakrum parallel. Linkes Sakroiliakalgelenk

X = kranialer Pol, Y = kaudaler Pol, Av = ventrale, Ad = dorsale Uebergangsstelle zwischen A- und B-Teilen, Cv = ventrale, Cd = dorsale Uebergangsstelle zwischen B- und C-Teilen

(Abb. 2c von *Bársony* und *Schulhof*)

Bietet demnach ein positiver Röntgenbefund für die klinische Auswertung keine allzu große Schwierigkeiten, so muß dagegen nach maßgebenden Autoren wie *Albrecht*, *Saxl*, *Massart* und *Bragard* und auch nach eigenen Erfahrungen davor gewarnt werden, einen negativen Röntgenbefund ohne weiteres für die Annahme normaler Verhältnisse zu verwerten. *Saxl* berichtet, daß bei seinen 70 Fällen von klinisch sicherer Läsion und Arthritis der

Ileosakralgelenke die Röntgenuntersuchung in 90% der Fälle negativ ausgefallen sei. Andererseits steht jedoch ebenso fest, daß viele Leute geringe arthrotische Zacken namentlich am unteren Rande des Gelenkes aufweisen und keinerlei Beschwerden haben.

Wenn wir schlußendlich auf die *unfall-medizinische Beurteilung* des aufgebauten Tatsachenkomplexes übergehen, so ergibt sich daraus der Schluß, daß Verkalkungen und Verknöcherungen von Beckenbändern, der Ligamenta ileolumbalia im speziellen, eine traumatische Genese haben können, in dem Sinne nämlich, daß sie in diesen Fällen als Symptom einer stattgefundenen Läsion ihres anatomischen Verbandes in weitestem Sinne und der Ileosakralgelenke im besonderen aufgefaßt werden müssen. Dagegen dürfen sie nicht kurzerhand als traumatisch angesprochen werden, wenn sie bei Kreuzschmerzen und Ischiassymptomen radiologisch diagnostiziert werden und in der Anamnese nun zufällig auch von einem Trauma die Rede ist. Im Interesse einer möglichst genauen Abklärung derartiger Fälle ist ein fachkundig aufgenommener Anfangsbefund und beim geringsten Verdacht auf eine Schädigung des hinteren Beckenringes eine baldmöglichst, nach der angegebenen Technik angefertigte Röntgenaufnahme unumgänglich. Die *rektale* oder *vaginale Untersuchung* darf dabei nie fehlen. Nur so kann einwandfrei festgestellt und festgelegt werden, ob das Trauma normale «gesunde» oder durch frühere verschiedenartigste Schädigungen, die in dieser Körperpartie ungeahnt häufig bestehen, bereits veränderte Gebilde getroffen hat. Die retrospektive Beurteilung ist nicht nur sehr schwer, sondern meistens direkt unmöglich.

Das angeschuldigte Trauma muß einen *bestimmten Mechanismus* aufweisen, der nach den bisherigen Erfahrungen geeignet ist, solche Verletzungen zu setzen. Als solcher ist anzuerkennen: penetrierende Einwirkungen der verschiedensten Art; Fall aufs Gesäß namentlich im Sinne des Halbsitzes; einseitiger Anprall einer rohen Kraft in die Lenden- und Gesäßgegend; Beckenkompression in einer oder mehreren Richtungen, z. B. durch Erdmassen; Sturz aus gewisser Höhe, vor allem bei mehr oder weniger ungefedertem Auffallen auf nur ein Bein und die große Zahl von unkoordinierten Bewegungen, öfters wohl im Sinne von Abwehrbewegungen, bei einer gewissen Belastung des Körpers.

Der *Anfangsbefund* muß entsprechende Symptome aufweisen. Eine tief lokalisierte «Lumbago traumatica» wird ganz besonders Anlaß dazu geben, noch diesbezügliche objektive Zeichen zu suchen.

Der *Kreuzschmerz* und sein zeitliches Auftreten sind äußerst kritisch zu analysieren. Es ist dabei der Tatsache Rechnung zu tragen, daß die geringsten Veränderungen im hinteren Beckenring, zum großen Unterschied von groben Zerstörungen des vorderen Anteiles, verhältnismäßig heftige Beschwerden verursachen können, einschneidende Läsionen dies mit Bestimmt-

heit tun werden und daß auch Verschiebungen in der Beanspruchung des komplizierten muskulären Gebildes des Erector trunci sofort mit starken Beschwerden antworten. Andererseits hat man sich immer daran zu erinnern, daß der Kreuzschmerz ungezählte Ursachen haben kann. Das nach einer ersten Schmerzattacke oft beobachtete «schmerzfreie Intervall» ist vorsichtig zu bewerten. Das spätere An- und Abschwellen der Schmerzen dürfte sich durch akute Schübe der durch die Verletzung oder die Verletzungen verursachten arthritischen oder periarthritischen Prozesse und deren Folgen erklären. Die durch vorbestandene statische Veränderungen bedingten Schmerzen sind in der Regel kontinuierlicher und von weniger wechselnder Intensität.

Einseitigkeit der subjektiven Beschwerden und des objektiven Befundes spricht für traumatische Genese.

Für die Frage der *Verschlimmerung* bestandener Veränderungen durch einen Unfall können keine allgemein gültigen Kriterien angegeben werden. Die Möglichkeit einer Verschlimmerung ist jedoch prinzipiell zu bejahen. Der Zusammenhang kann aber auch umgekehrt sein, indem durch das Trauma ein Locus minoris resistentiae gesetzt wird und infolge einer zufällig bestehenden oder dazukommenden Angina, eines Katarrhs etc. Prozesse im Sinne einer Infektarthritis hervorgerufen werden. Die Entscheidung ist in jedem einzelnen Falle nach besonderen Gesichtspunkten vorzunehmen.

Dasselbe gilt für die Bewertung einer gewissen *Disposition* in Form von Hypoplasie des Halte- und Stützapparates, von Störungen des in Frage stehenden statischen Systems, der «mechanischen Einheit» in weitestem Sinne und von erhöhter Bereitschaftsstellung für regenerative Prozesse. Primäre Disposition und krankhafte Veränderungen werden der Art und Schwere des Traumas und dem objektiven Befund im einzelnen Falle gegenüber gesetzt werden müssen und können eine nur teilweise Anerkennung rechtfertigen.

Acs, Nikolaus: Zbl. f. Gyn. 1933, Nr. 34, p. 2011. – *André, Richard, Delahaye* et *Jean Calvet:* Revue d'orthop. 1933, Bd. 20. – *Albrecht, Hans:* Arch. f. Gyn. 1928, Bd. 134, p. 439. – *Beck, A.:* Zbl. f. Chir. 1933, Nr. 13, p. 728. – *Bársony* und *Schulhof:* Röntgenpraxis, 3. Jahrg., 1931, p. 313. – *Bing:* Schweiz. med. Wschr. 1933, Nr. 33, p. 806. – *Blencke, Aug.:* Zbl. f. Chir. 1931, Nr. 9, p. 514. – *Bragard:* M. m. W. 1933, Nr. 32, p. 1240. – *Brandt* und *F. Klages:* Ref. Zbl. f. Chir. 1933, Nr. 12, p. 719. – *Bréchot, M.:* Presse méd. 1932, Nr. 47, p. 932. – *Canavero, G.:* Arch. ital. Chir., Bd. 30, 1931; Ref. Zbl. f. Chir. 1933, Nr. 3, p. 164. – *Cramer, H.:* Zbl. f. Gyn. 1933, Nr. 29, p. 1996. – *Farkas, A.:* Schweiz. med. Wschr. 1935, Nr. 26, p. 596. – *Frick:* zit. bei *Schredl.* – *Froelich* et *Corvet:* Presse méd. 1933, Nr. 13, p. 257. – *di Gaspero:* zit. bei *Albrecht.* – *Golianitzki:* Arch. orthop. 1928, Bd. 26, p. 43. – *Gourdon, J.:* Presse méd. 1932, Nr. 34, p. 669. – *Goldwaith:* zit. bei *Albrecht.* – *Graf, P.:* Zbl. f. Chir. 1933, Nr. 13, p. 721. – *Günter, K.* und *Schultze:* Zschr. f. Geburtsh. 1932,

Bd. 101, p. 451. – *Halshofer, L.:* Arch. f. Gyn., Bd. CXLVII, H. 2; Ref. Zbl. f. Gyn. 1932, Nr. 19, p. 1188. – *Herzog:* Chirurg 1932, p. 111; Ref. Zbl. f. Chir. 1933, Nr. 3, p. 160. – *Houplain* et *Lagrène:* Presse méd. 1933, Nr. 2, p. 38. – *Hubrich, Rich.:* Zbl. f. Chir. 1931, Nr. 1, p. 11. – *Janker, R.:* Chirurg 1931, H. 2; Arch. f. Orthop. 1932, Bd. 31, p. 500. – *Jaroschy, Wilh.:* Beitr. z. klin. Chir. 1933, Bd. 158, p. 413. – *Ingebrigsten:* Zbl. f. Chir. 1933, Nr. 40, p. 2368. – *Joseph:* Zbl. f. Chir. 1931, Nr. 17, p. 1086. – *Junghanns, H.:* Arch. f. orthop. Chir. 1933, Bd. 33, p. 260. – *Klages, Friedr.:* Beitr. z. klin. Chir. 1933, Bd. 158, p. 171. – *Klein:* zit. bei *Albrecht.* – *König, K.:* Zbl. f. Chir. 1933, Nr. 2, p. 86. – *König, F.:* Zschr. f. Chir. 1931, Bd. 232, p. 42. – *Langenskiöld, F.:* Acta chir. scand. 1930, Bd. 67, Festschrift Haglund. – *Leclerc, Georges* et *J. Pont:* Presse méd. 1933, Nr. 31, p. 627. – *Lehmann, E.:* Zschr. f. Chir. 1931, Bd. 232, p. 674. – *Lovett:* zit. bei *Albrecht.* – *Lown:* zit. bei *Reisner.* – *Martius:* Zbl. f. Chir. 1932, Bd. 58, p. 2517. – *Massart, R.:* Presse méd. 1933, Nr. 49, p. 990. – *Meyer-Borstel:* Bruns Beitr. 1931, Bd. 153, p. 12; Ref. Zbl. f. Chir. 1933, Nr. 12, p. 701. – *Monod, Rob.:* Presse méd. 1933, Nr. 33, p. 675. – *Nordmann, O.:* M. K. 1930, Nr. 16, p. 573. – *Odeßky, J.:* Arch. f. orthop. Chir. 1932, Bd. 31, p. 316. – *Paal, E.:* Arch. f. orthop. Chir. 1931, Bd. 30, p. 495. – *Philipp, E.:* Zbl. f. Gyn. 1932, Nr. 22, p. 1346; Zschr. f. Geburtsh. 1932, Bd. 102, p. 233; Zbl. f. Gyn. 1932, Nr. 20, p. 1229. – *Phélip* et *Picot:* Presse méd. 1932, Nr. 7, p. 130. – *Reisner, A.:* Röntgenpraxis, Jahrg. 3, 1931, p. 1026; Arch. f. orthop. Chir. 1931, Bd. 30, p. 344. – *Redenz:* zit. bei *Schredl.* – *Rizzo, C.:* Giorl. med. mil. 1930; Ref. Zbl. f. Chir. 1931, Nr. 8, p. 492. – *Reiß, J.:* Arch. f. orthop. Chir. 1932, 70/71; Ref. Zbl. f. Chir. 1933, Nr. 14, p. 847. – *Saxl, Alfred:* Arch. f. orthop. Chir. 1931, Bd. 30, p. 361. – *Schotte:* Chirurg 1933, H. 21, p. 809. – *Schrader:* Arch. f. orthop. Chir. 1931, Bd. 30, p. 351. – *Schredl, Leo:* Arch. f. orthop. Chir. 1932, Bd. 32, p. 301. – *Schüller, M.:* Beitr. z. klin. Chir. 1924, Bd. 131, p. 281. – *Silbermann, J.:* W. kl. W. 1933, Nr. 21, p. 650. – *Simon, W. V.:* Acta scand. 1930, Bd. 67, p. 767. – *Sisefsky, M.:* Acta orthop. scand. 1933, Bd. 4, p. 89. – *Slocumb:* zit. bei *Albrecht.* – *Sorge, F.:* Arch. f. orthop. Chir. 1932, Bd. 32. – *Spalteholz:* Handatlas der Anatomie des Menschen. – *Stein:* M. K. 1930, Nr. 9, p. 327. – *Stoeckel, W.:* Lehrbuch der Geburtshilfe. 1923. – *Storck, H.:* Arch. f. orthop. Chir. 1931, Bd. 30, p. 299. – *zur Verth:* Arch. f. klin. Chir. 1930, Bd. 162, p. 56. – *Villiger, E.:* Die periphere Innervation. Auflage 1924. – *Wahren, H.:* Acta orthop. scand. 1930, Bd. 1, p. 183. – *Warner, F.:* Arch. f. orthop. Chir. 1933, Bd. 33, p. 279. – *Weil, Mathieu Pierre:* Presse méd. 1932, Nr. 14, p. 130. – *Wullstein-Küttner:* Lehrbuch der Chirurgie, p. 406.

Die *Herkunft der Beobachtungen* verteilt sich folgendermaßen:

Herr Prof. Dr. med. *Iselin*, Basel	Obs. 7 und 9
Herr Prof. Dr. med. *Veraguth*, Zürich, Physikalisch-therap. Institut	Obs. 4
Herr Dr. med. *Jaeger*, Röntgen-Institut, Aarau	Obs. 1, 2, 3, 5 und 6

Die Fälle 2 und 5 betreffen SUVA-Patienten. Die diesbezüglichen Akten wurden mir in freundlicher Weise durch den Oberarzt der Anstalt, Herrn Prof. Dr. med. *Zollinger*, zum Studium überlassen.